Lane Medical Library

Aus der chirurgischen Abteilung der Universitätskinderklinik München.
Abteilungsvorstand: Professor Dr. RICHARD DRACHTER.
Vorstand der Klinik:
Geheimer Medizinalrat Prof. Dr. MEINHARD von PFAUNDLER

Über vier Fälle von Akrocephalosyndaktylie

Inaugural-Dissertation

zur Erlangung der Doktorwürde der gesamten Medizin einer hohen Medizinischen Fakultät der Ludwig-Maximilians-Universität zu München vorgelegt

von

Michael Eckardt
aus Mediasch (Rumänien-Siebenbürgen)

Karl Feder & Co., Mediasch.

[1931]

Aus der chirurgischen Abteilung der Universitätskinderklinik München.
Abteilungsvorstand: Professor Dr. RICHARD DRACHTER.
Vorstand der Klinik:
Geheimer Medizinalrat Prof. Dr. MEINHARD von PFAUNDLER

Über vier Fälle von Akrocephalosyndaktylie

Inaugural-Dissertation

zur Erlangung der Doktorwürde der gesamten Medizin einer hohen Medizinischen Fakultät der Ludwig-Maximilians-Universität zu München vorgelegt

von

Michael Eckardt
aus Mediasch (Rumänien-Siebenbürgen)

Karl Feder & Co., Mediasch.

Meinen Eltern!

Unter dem zum ersten Male im Jahre 1906 von *Apert* beschriebenen Syndrom der Acrocephalosyndaktylie, von den Franzosen auch „la maladie d'Apert" genannt, versteht man seither einen bestimmten Missbildungstypus, dessen hervorstechenden und immer vorhandenen Merkmale am Schädel und den Extremitäten meist schon bei der Geburt deutlich ausgeprägt sind. Wir finden folgende charakteristische Merkmale: hochgradigen Turmschädel mit offener Stirnnaht, weit klaffende Pfeilnaht und breite grosse Fontanelle; starken Exophthalmus mit Nystagmus und Strabismus; sehr häufig Gaumenspalte, ausserdem Syndaktylieen an Händen und Füssen, Missbildungen, welche in ihrer Quantität wechseln können.

Ausser diesen in die Augen springenden Missbildungen finden sich bei manchen der beschriebenen Fälle auch an den inneren Organen schwere Defekte: Angeborene Herzfehler, Veränderungen der Thyreoidea, Fehlen der Gallenblase, Mesenterium commune usw.

Bis heute liegen eine ganze Reihe — wohl an die 50 — Beobachtungen dieses seltenen Krankheitsbildes vor, von denen ich die mir in der Literatur zugänglichen, erwähnen möchte.

Apert erwähnt, dass bereits *Voisin* 1883 unter einer anderen Krankheitsbezeichnung einen Fall dieser Art veröffentlicht habe. Er selbst konnte seinem Fall 9 ähnliche aus der Literatur hinzufügen, wodurch man auf das Krankheitsbild aufmerksam wurde. Ein Fall von *Park* und *Powers* hatte flachen Gesichtsschädel mit steiler Stirn, hoch-konkaven Gaumen, kleine Nase, hochgradig deformierte Hände und Füsse mit Syndaktylie und Synostose der Mittelhand- und Mittelfussknochen. Die Verbildungen der Extremitätenenden werden nicht durch endokrine, sondern mesenchymale Entwicklungsstörungen erklärt. Die Missbildung des Schädels ist auf frühzeitige Nahtverwachsung zurückzuführen. Die Verbildungen des Kopfes und der Extremitäten sind als regionäre, Weichteile und Knochen betreffende Defektbil-

dungen anzusehen; das Wichtigste ist die Neigung zu Synostosen pathologischer Art. Die am spätesten entwickelten Teile sind am deutlichsten betroffen. Die Tendenz zur Symmetrie ist sehr ausgeprägt.

In seiner Arbeit: „Supra un caso di acrocephalosindattilia" berichtet *Fini* über einen charakteristischen Fall von Acrocephalosyndaktylie mit den typischen Formveränderungen des Kopfes und der Extremitätenenden. Wenn er auch kein Moment finden konnte, das mit Sicherheit für eine endokrine Ätiologie sprach, so konnte er doch auch keines anführen, das gegen die Annahme einer Störung des Systems der Drüsen mit innerer Sekretion in ihrer funktionellen Leistung gesprochen hätte. Weiter auch hierher zu rechnen ist ein Fall von *Variot* und *Bouquier*. Es handelt sich dort um ein 15 Monate altes Mädchen, das von gesunden Eltern stammt. Die Mutter erlitt im 3. Monat der Schwangerschaft ein schweres psychisches Trauma (Mann im Felde vermisst). Das Kind ist etwas über normal entwickelt (78 cm lang, 12 kg schwer, sehr fett). Seit der Geburt findet sich ein der Mediofrontalnaht entsprechender Knochenwulst, der sich unmittelbar in die Nasenwurzel fortsetzt. Das Bregma, der vordere Teil der Sagittalnaht und die Coronarnaht sind ebenfalls, aber weniger stark vorgetrieben. Im Röntgenbild zeigt sich u. a. eine in sagittaler Richtung extrem verkürzte mittlere Schädelgrube, die Sella turcica ist kurz, die Schädelhöhle stark vergrössert. Ausserdem findet sich geringer Ex- und Lagophthalmus, dazu beiderseits Syndaktylie an Händen und Füssen; an den Händen je ein sechster mit dem fünften verwachsener Finger, jedoch mit nur einer Phalange. Die Verf. nahmen als Ursache der Missbildung eine embryonale Intoxikation an, hervorgerufen durch eine Ernährungsstörung im weitesten Sinne der Mutter infolge des psychischen Traumas.

Dem von *Apert* Acrocephalosyndaktylie genannten Krankheitsbild scheint nach Meinung der Verf. eine Störung der Entwicklung im Bereiche der Schädelbasis, spez. der Sella turcica, vielleicht der Hypophyse selbst zugrunde zu liegen.

J. de Bruin teilte zwei Fälle von Acrocephalosyndaktylie mit, die er selbst beobachtete. Es handelte sich um ein Kind von $4^1/_2$ Jahren und um einen zwei monatigen Säugling.

Nassa berichtete über einen Säugling, der gleich nach der Geburt folgenden Befund aufwies: Turmschädel mit vorge-

buchteten Parietalhöckern, nach oben convergierende Lidspalten, Exophthalmus, Mydriasis des lk. Auges, vorspringende Orbitalränder, grosse Zunge, Syndaktylie an Händen und Füssen. Dabei war die Wassermann'sche Reaktion negativ. Als Entstehungsursache führt *Nassa* keine neuen Gesichtspunkte an.

Young erklärt den Turmschädel bei Acrocephalosyndaktylie durch Nahtverschmelzung der Coronar- und Lambdanaht, während bei Betroffensein der Sagittalnaht der Scaphocephalus entsteht. Röntgenologisch zeigten sich digitale Impressionen des Schädeldaches als Folge erhöhten Druckes und eine basilare Lordose des Schädels, sowie Reduktion der Orbitalhöhlen, Atrophie des Optikus. Chemisch ist erhöhte Kalziumretention auffallend, sie wird durch sekundäre Beeinflussung der Epithelkörperchenfunktion infolge Veränderungen der Hypophyse erklärt.

De Toni sah einen Neugeborenen mit Acrocephalosyndaktylie. Es fand sich totale Syndaktylie sowohl der Hände, als auch der Füsse. Die Hände zeigten das klassische Bild der Geburtshelferhand, die Vola manus war löffelförmig ausgehöhlt; auch fand sich ein gemeinsamer Nagel für den Daumen, den 2., 3. und einschliesslich 4. Finger. Die Ossa metacarpalia waren deutlich zu palpieren und nicht miteinander verwachsen, was von den Phalangen nicht mit Sicherheit behauptet werden konnte. Der Schädel des Kindes soll brachycephal gewesen sein, es handelte sich um den „Helmkopf" Apert's. Die hohe Stirn sprang nach vorne stark convex vor, während die Glabella eingesunken war, wodurch der Nasenrücken nahezu wagerecht verlief. Das Occiput stand hingegen senkrecht; die grosse Fontanelle war so weit, dass man den Eindruck einer grossen weiten Knochenlücke erhielt. Sie setzte sich nach vorn in eine weite bis zur Glabella reichende Lücke fort; nach hinten setzte sie sich in der ungefähr 1 cm breiten Pfeilnaht bis zur auch übermässig breiten kleinen Fontanelle fort. Alle anderen Nähte waren gut verwachsen. Der Hirnschädel hatte als Ganzes sphäroidale Form und war vom Gesicht durch eine tiefe Furche getrennt, was auf der der Arbeit des Verf. beigefügten Abbildung gut zu sehen war. Auch bei diesem Falle fand sich Exophthalmus und Strabismus. Eine Störung des Gesichtssinnes konnte man auf Grund von Beobachtungen und Proben ausschliessen. Die Jochbögen sprangen vor; der Mund war halb offen. Es wurde ausserdem anfangs eine Gaumenspalte angenommen, doch stellte sich bei genauer

Untersuchung heraus, dass der Gaumenbogen vollständig war und dass die Spaltung durch zwei knöcherne Leisten vorgetäuscht wurde, welche auf beiden Seiten in halbem Abstand zwischen der Mittellinie und dem Alveolarfortsatz des Oberkiefers verliefen. (Offenbar eine submucöse Gaumenspalte).*) Der Säugling entwickelte sich psychisch und körperlich gut. Um eine natürliche Funktion der Hände zu erreichen wurde die Syndaktylie chirurgisch behandelt. Die Familienamnese war negativ. Die Eltern hatten noch einen 14jähr. gesunden Knaben. Die Mutter soll niemals einen Abort gehabt haben. Die Wa. R. bei beiden Eltern negativ; die Cutireaktion beim Säugling negativ. Die Pathogenese erscheint somit dem Verf. dunkel.

Apert, Tixier, Huc und *Kermorgant* beobachteten einen weiteren Fall an dem auffiel, dass jede Hand nur 4 Finger hatte, von denen die beiden mittleren durch Syndaktylie vereinigt waren; auch die Füsse hatten nur je 4 Zehen, von denen die kleine frei beweglich war; gemeinsamer Fingernagel von dig. I, II und III. Die Autopsie zeigte an der Hypophyse nichts besonderes; die hintere Partie der Schädelbasis war völlig verknöchert, es bestand vorzeitige Verknöcherung zwischen Os sphenoidale anterius und post.

Auch *Apert* veröffentlichte einen neuen Fall eines 15 Monate alten Mädchens mit Turmschädel, Wolfsrachen, gespaltenem Zäpfchen, Syndaktylie an Fingern und Zehen. Die Träger dieser Missbildungen sollen nach *Apert* ein höheres Alter erreichen können; sie bieten sämtlich ein völlig gleiches typisches Bild.

Jewesbury und *Spence* sind der Ansicht, dass die ursprüngliche Bezeichnung *Apert's* „Acrocephalosyndactylism" zu eng begrenzt sei. Sie veröffentlichten zwei Fälle unter dem Titel „Oxycephalie und Acrocephalie, mit anderen angeborenen Missbildungen". Die Familienamnese war bei der Oxycephalie negativ. Die Missbildung fiel gleich bei der Geburt auf, trotz Beschwerden bei der Nahrungsaufnahme entwickelte sich das Kind gut. Typischer Spitzkopf, weite grosse Fontanelle, offene Seitenfontanellen waren vorhanden. Die Stirnnaht war weit offen; die Lambdanähte und der hintere Teil der Stirnnaht war fest geschlossen. Das Gesicht war breit und flach, die Nasenwurzel schien eingesunken. Es bestand Exophthalmus und die schlecht ausgebildeten Ohrmuscheln sassen nicht an richtiger Stelle. Die

*) Anmerkung des Verfassers.

Bewegung in den Ellenbogengelenken war eingeschränkt. Die Daumen waren missgestaltet und erschienen wie ein Anhang der Hand. Die Finger waren klein, gekrümmt wie bei mongoloiden Idioten. Die Grosszehe stand in Hallux-Varus-Stellung. Die anderen vier Zehen hingegen waren gleich gross. Charakteristisch war die Symmetrie der Missbildungen. Es bestand kein Herzfehler und kein Situs inversus. Röntgenlogisch fanden sich keine impressiones digitatae, hingegen eine Synostose zwischen Radius und Ulna in ihren oberen Dritteln. Beim zweiten Fall der „Acrocephalie", handelte es sich um einen 5 1/2 jähr. Knaben, der in der Entwicklung etwas zurückgeblieben war. Er zeigte die Zeichen der Acrophephalie: Exophthalmus, eingesunkenen Nasenrücken, Macuale corneae, jedoch keine Fundusveränderung, keine Veränderung der Sehkraft. An beiden Händen symetrische Krallenfinger. Die Wa. R. war negativ.

Einen weiteren Beitrag zum Studium der Acrocephalosyndaktylie lieferte *Casazza*. Seine Veröffentlichung ist besonders dadurch interessant, als Lues in der Familie für das Zustandekommen des Syndroms verantwortlich gemacht wurde. Der Patient war der Sohn eines Rauchers und Trinkers, der an einem Epitheliom der Mundhöhle starb, die Grossmutter mütterlicherseits starb mit 26 Jahren infolge Ruptur eines Aortenaneurysmas, ihre Schwester hatte zwei Aborte und ausserdem starben ihr 9 Kinder im frühen Alter. Der Patient, über den *Casazza* berichtet, kam im 8. Monat, also als Frühgeburt zur Welt. Es handelte sich um eine Steisslage, wobei trotz der Frühgeburt die Entwicklung des nachfolgenden Kopfes Schwierigkeiten machte. Laut Aussage der Mutter, hatte der Säugling bei Geburt eine weiche Schädelkapsel und eine rüsselförmige, sich zur Nase erstreckende Stirnleiste. Infolge Saugunfähigkeit machte seine Ernährung Schwierigkeiten. Das Gaumensegel fehlte und es bestand ein Wolfsrachen sowie ein Froschbauch, der tympanitischen Schall gab. Im Alter von 3 Monaten war der Liquordruck erhöht; die rechte Sehnervenpapille war grau und hatte verschwommene Ränder. Im Alter von 3 1/2 Monaten war die Fontanelle gespannt, der Exopthalmus hatte zugenommen. Mit 8 1/2 Monaten war die Pfeilnaht immer noch offen, das Kind begann mit den Augen zu fixieren. Mit 32 Monaten konnte der Patient nicht sprechen, sich nicht aufrichten. Er wog 12.600 gr. Im Alter von 5 Jahren betrug seine Länge 91 cm. Es zeigte sich in seinem Allgemeinzustand eine gewisse

Minderwertigkeit. Sowohl körperlich als auch physiognomisch waren alle charakteristischen Zeichen für hereditäre Lues vorhanden. Durch die weisse und zarte, nur ein zartes Fettpolster besitzende Haut, schien das venöse Gefässgeflecht leicht durch. Die Muskulatur war hypotonisch und hypotrophisch. Der Kopf erschien im Vergleich zum übrigen Körper zu voluminös. Der Schädel war acro- und trigonocephal. Eine gürtelartige tiefe Furche halbierte oberhalb der oberen Orbitalränder das Gesicht. Der Stirnnaht entsprach eine stark vorspringende Knochenleiste. Die Bulbi traten stark hervor, es bestand Strabismus billateralis convergens, und Nystagmus oscillatorius. Die Nasenwurzel erschien eingedrückt, die Nase war klein. Das Septum zeigte eine Deviation nach links. Ständig tropfte stinkende seromucöse Flüssigkeit aus der Nase. Aus dem offenen Mund floss ständig der Speichel. Die Zähne waren klein und in ihrer Zahl vermindert. Zwischen Schneide- und Eckzähnen bestand eine Lücke und die Zähne zeigten diffuse Caries. Der Gaumen war spitz gewölbt, das Gaumensegel fehlte, die Tonsillen waren hypertrophisch, auch die Thyreoidea war leicht hypertrophisch. Die Epiphysenenden waren stark aufgetrieben; nur der Daumen war für sich getrennt und konnte teilweise opponiert werden. Der 2. mit einschliesslich 5. Finger waren in einem Block von viereckiger Form vereinigt, dessen höckerige Oberfläche an seinem distalen Ende zwei Nagelfortsätze bildete. Der 2., 3. und 4. Finger hatten einen gemeinsamen breiten Nagel. Es bestanden Klumpfüsse, an denen allein die grosse Zehe frei beweglich war. Die Allgemeinsensibilität war etwas abgestumpft. Die Untersuchung des Raum- und Gesichtssinnes war unmöglich. Der Patient folgte Bewegungen mit den Augen und griff nach den ihm gezeigten Gegenständen. Seine Bewegungen waren die eines Faulen, der Gang paretisch. Der Cornealreflex war fast ganz aufgehoben, die Pupillen reagierten auf Licht. Die Periost- und Sehnenreflexe waren abgeschwächt. Das Benehmen war ruhig uud gelehrig. Der jetzt 5jähr. Patient beklagte selbst seine körperlichen Gebrechen, doch war er ziemlich aufmerksam und antwortete auf Fragen nach Art eines in der Entwicklung Zurückgebliebenen. Sein Wortschatz war der eines 1—2 jähr. Kindes, seine Antworten bestanden in meist nur einem Satz. Gegen seine Umgebung zeigte er eine umgängliche Art und drückte Freude und Erstaunen durch unartikuliertes Schreien und Handbewegungen aus. Die

Knochenkerne des II. und III. Metacarpalknochens und der kurzen Grundphalanx des Daumens fehlten und ebenso fehlte vollständig die 2. Daumenphalanx. Die I. und II. Phalanx des Zeigefingers waren zu einem kurzen deformierten Skelettstück vereinigt und hatten keine Knochenkerne; ihre Endphalanx war ganz rudimentär ausgebildet. Die I. und II. Phalanx des Mittel- und Ringfingers waren miteinander verschmolzen. An der linken Hand fand sich ein ähnlicher Befund, dazu mit periostalen Wucherungen an den Endphalangen. Auch an den Füssen war die Verknöcherung verzögert; es fanden sich nur je zwei Phlangen an jeder Zehe. Das Cranium zeigte vorzeitige Verknöcherung aller Nähte; die Kopfform war die eines Turmschädels und Spitzkopfes. Es bestand Strabismus convergens alternans, Lichtscheu und Keratitis neuroparalytica. Die Papille war weiss und blass, die Sehschärfenprüfung nicht durchführbar. Der Gaumen war spitz gewölbt, die beiden Oberkiefer waren unvollständig verwachsen, die Nasenwurzel eingesunken. Die Mutter dieses Patienten war früh gealtert und hatte einen acrocephalen Schädel und Asymmetrieen des Gesichtes. Die Zähne zeigten die Spuren schwerer Missbildungen. Die Thyreoidea war hypertrophisch und es bestand eine Ozaena. Verf. will auf Grund der Familienanamnese den Grund zu der Entstehung der Acrocephalosyndaktylie bei diesem Patienten in heredo-luetischen Einflüssen sehen. Wenn auch die Wa. R. negativ war, hält er seine Vermutung, dass es sich um Lues in der 3. Generation handle, aufrecht und erklärt dadurch die Anomalien des Wachstums.

Auch *Chiasserini* teilt einen typischen Fall mit; er glaubt bezüglich der Pathogenese an einen Zusammenhang mit der Hypophyse, da die Sella turcica in Form und Umfang erhebliche Abweichungen aufwies und eine nicht renale Polyurie bestand.

Wigert berichtet über 2 Fälle, die auch röntgenologisch genau durchuntersucht wurden. Ausser den charakteristischen Missbildungen waren Deformierungen der Wirbelsäule, der Schulter- und Hüftgelenke vorhanden. Im ersten Fall lag weder Lues hereditaria noch eine endokrine Störung vor. In psychischer Beziehung bestand das Bild des manisch-depressiven Irreseins. Auch in seinem 2. Fall waren die Wirbelsäule, die langen Röhrenknochen, Arm- und Beingelenke neben den Hand- und Fussgelenken deformiert. Nach *Wigert's* Annahme führen die Wachstumsstörungen der ersten Foetalmonate zu Ankylosen,

Synostosen und Störungen der Ossifikation, welche auch die Ursache der Schädelmissbildungen sein sollen. Exophthalmus und Strabismus sollen sekundäre Erscheinungnn sein, ebenso die Entwicklungshemmungen und Störungen des Gehirns. Die Ursache des Krankheitsbildes, dessen klinische Einheit wegen bestehender Uebergänge zu anderen Missbildungen zweifelhaft ist, ist nach *Wigert* unklar. Mechanische Ursachen sind wegen der Symmetrie auszuschliessen. Auch endokrine Störungen sowie Lues sind nur vermutet, nicht erwiesen. In einigen Fällen soll Heredität bestanden haben.

Norvig's Fälle von Acrocephalosyndaktylie bei zwei Geschwistern (Bruder und Schwester) sind insoferne erwähnenswert, als sie schon ein Alter von 17 und 18 Jahren erreicht hatten. Sie zeigten beide die charakteristischen Missbildungen am Schädel und den Fingern (Syndaktylie und Polydaktylie). Röntgenologisch liessen sich auch am Kiefer, an den Wirbelkörpern, den Extremitäten und Beckenknochen Wachstumsstörungen nachweisen. Psychisch bestand bei beiden Debilität, sie waren dabei aber gutmütig und umgänglich. Es bestand Arbeitsscheu und ein cyclothymer Charakter. Das Syndrom zeigte sich, da angeboren, schon in den ersten Lebensmonaten und -jahren. In einem Fall bestand geringe Genitalhypoplasie und Adipositas; das Sexualleben schien normal entwickelt, sodass keine Beziehung zum Bardet-Biedl'schen Syndrom bestand und auch die Hypophyse unbeteiligt zu sein schien. Nach *Norvig* tritt die Acrocephalosyndaktylie familiär auf. Zwei von 14 Geschwisterkindern, die erwachsen waren, hatten das Leiden und 3 von allen Geschwistern, die in den ersten Lebensmonaten starben, hatten anscheinend dieselben Deformitäten. Die Deformitäten waren bei einzelnen Geschwistern oft nicht in vollem Masse ausgeprägt. Mitunter sind nach *Norwig* Epilepsie und andere Geisteskrankheiten in der Familie anzutreffen. Auch er nimmt Heredität an und verlegt die Entstehung der Missbildungen in die ersten Foetalmonate. Der älteste, bisher bekannt gewordene Fall von Acrocephalosyndaktylie betraf einen 59jähr. Mann, der einen Beruf ausüben konnte. Meist ist Imbezillität dabei, welche man sich durch Hirnmissbildungen oder sekundär durch die Schädelanomalie entstanden denkt.

Einen weiteren Beitrag lieferten *Caussade* und *Nicolas:* Es handelte sich bei ihnen um ein 9 Monate altes, uneheliches Kind. Die Mutter — erst 16 Jahre alt — schien gesund. Die

Grossmutter hatte jedoch mehrere Aborte. Der Grossvater erblindete mit 40 Jahren. Der Vater des Kindes soll gesund gewesen sein. Das Kind selbst wurde mit der Zange extrahiert und hatte nach der Geburt ein Kephalhaematom. Der Kopf war in der Vertikalen verlängert. Die Basis war breit und verengte sich nach oben hin birnförmig und endigte in einer Spitze in der grossen Fontanelle. Im Profil fiel die Höhe und die Abplattung des hinteren Schädels auf. Die Stirne war hoch, aber flach, und in der Mitte trug sie eine sagittale Knochenleiste, welche einem Helmstutz glich. Über den hervortretenden Augenbrauenwölbungen erschien eine deutliche Einsenkung, welche von den zwei Stirnhöckern überragt wurde. Es bestand Exophthalmus. Die Augenlidspalten waren nach oben und aussen gerichtet; das Schläfen- und Jochbein sprang nach aussen beiderseits vor. Die Nase war sattelförmig, der Mund ständig halb offen. Die Ohrmuscheln schienen missgebildet. Der Kopfumfang war sehr gross (40 cm), die grosse Fontanelle klaffte weit, die kleine war geschlossen. Die Hände waren löffelartig, es bestand ein überzähliger 6. Finger, der kein knöchernes Skelett besass. Der Daumen und Zeigefinger dienten zum Greifen, die anderen Finger waren durch Haut miteinander verbunden. Jeder Fuss besass 6 Zehen; die 6. Zehe war daumenartig. Die Syndaktylie betraf nur die zwei ersten Zehen. Das sonstige Skelett o. B. Eine Abnormität fand sich in Gestalt eines grossen Nabelbruches. Röntgenologisch fand man eine Abnahme der Knochendicke des Hinterhauptes gegenüber anderen Stellen der Schädelknochen; impressiones digitatae waren zu sehen. Die Augenhöhlen waren weniger tief als sonst. Die Schädelbasis war in Richtung von vorn nach hinten verkürzt und anstatt horizontal lag sie fast vertikal. Die kleinen Keilbeinflügel waren nach aufwärts gerichtet. Die Hypophyse lag etwas tiefer als normal und war klein — haselnussgross. Die Hände zeigten keine Skelettanomalien, ein überzähliger Finger hatte kein knöchernes Skelett. An den Füssen fanden sich Skelettanomalien. Das Kind entwickelte sich in geistiger Hinsicht normal, was nach Meinung der Verfasser nicht immer die Regel ist.

Dann berichten die Verf. über einen weiteren Fall, den sie zusammen mit *Hartmann* beobachteten: Ein Knabe der von Geburt acrocephal war und eine offene Pfeilnaht aufwies, welche sich über die grosse Fontanelle nach vorne fortsetzte, weshalb man auch

an Hydrocephalus dachte. Das Hinerhaupt war steil und abgeflacht. Protrusio bulborum war auch hier vorhanden. Der Mund war ständig halb offen und liess die spitze, nach hinten zu gespaltene Gaumenwölbung sehen. Die Gaumenspalte, die das Kind anfänglich beim Saugen störte, hinderte es jetzt nicht mehr. Die Missbildungen der Hände waren symmetrisch, die 3 mittleren Finger miteinander verbunden. An den Füssen bestand Syndaktylie, doch waren die Nägel getrennt. Zwischen der Acrocephalosyndaktylie und den von *Babeş* festgestellten Merkmalen der Polysyndaktylie in Verbindung mit Schädel- und Gehirnmissbildungen, bestehen nach Angaben der Verf. sowohl in klinischer, als auch aetiologischer Hinsicht Zusammenhänge. Ausserdem wollen sie die Syphilis als aetiologisches Moment nicht ganz ausschalten.

Zu den vorigen Veröffentlichungen in der ausländischen medizin. Fachpresse kommen noch einige in deutscher Sprache mitgeteilte Fälle hinzu.

A. *Reuss* berichtet über zwei Fälle.

I. Ein frühgeborenes, 1850 g schweres, 1 Woche altes Kind Mutter und Vater waren angeblich gesund; es handelte sich um eine Kopflage; die Nabelschnur war auffallend kurz, die Placenta sehr klein und es fand sich wenig Fruchtwasser. Der Schädel war brachycephal, hochgradig deformiert. Die Stirne wölbte sich nach oben vor, die grosse Fontanelle war nach vorne verlagert und reichte fast bis zur Nasenwurzel. Pfeil- und Kranznaht waren verknöchert, es bestand angeborener Hydrocephalus, was die am Röntgenbild deutlich sichtbaren impressiones digitatae erweisen sollten. Die Jochbögen sprangen unterhalb der eingesunkenen Schläfen wulstartig vor. An den Händen bestand vollkommene Syndaktylie sämtlicher Finger, ebenso an den Füssen. Sonst zeigte das Kind keine Veränderungen.

II. Knabe: Geburtsgewicht 3160 g, das Kind hatte ausgesprochenen Turmschädel mit nach oben und vorne ausladender Stirn. Die grosse Fontanelle setzte sich nach vorne in eine bis zur Nasenwurzel reichende Schädellücke (Stirnnaht) fort. Der Knabe hatte starken Exophthalmus und Syndaktylien mässigen Grades an Händen und Füssen. Im Alter von 14 Monaten schloss sich die Fontanelle bis auf eine kleine Knochenlücke. Nach Lufteinblasung in die Ventrikel erkannte man im Röntgenbild einen hochgradigen Hydrocephalus internus. Das Kind machte einen

vollkommenen idiotischen Eindruck. An Anomalien in der Familie ist zu erwähnen, dass die Mutter einen Uterus bicornis hatte und ein im Alter von 2 Monaten gestorbenes Geschwister des Pat. eine rudimentäre Anlage des Pankreas besass.

Hoffa berichtete über einen als 7. Kind am 12. Dezember 1920 geborenen Knaben; von den 7 Kindern waren 5 gesund, 1 hatte Rachitis. Die Geburt des Knaben erfolgte in Stirnlage, es war eine zierliche unproportionierte Missgeburt. Er hatte reichlich Lanugo auf Schultern, Armen und Beinen. Die Haut schuppte an den Armen und der Aussenseite der Beine, sowie den Fussohlen in Lamellen ab; die Fussohlen glänzten und waren bläulich-rot verfärbt. Der Schädel, eine Mischform von Raupen- und Turmschädel besass eine gewulstete Stirnnaht; von der grossen Fontanelle nach unten zog die ebenfalls gewulstete Kranznaht. Die Pfeilnaht klaffte und erweiterte sich in der kleinen Fontanelle bis auf 5 cm. Das rechte Auge stand höher als das linke, der Exophthalmus und ein eingesunkener Nasenrücken fehlten auch hier nicht. Der weiche Gaumen und die Uvula waren in ganzer Länge median gespalten. Die 2. bis 5. Finger beider Hände waren bis zu den Endphalangen tatzenförmig miteinander verwachsen unter vollständiger Verschmelzung des 2. und 3. Fingers, deren Anlage man nur in der Spaltung der Nägel erkennen konnte. Die Daumen waren verbreitert und plattgedrückt, die Zehen miteinander verwachsen. Im Röntgenbild sah man die Grund- und Mittelphalangen der Finger zu einem Knochen verschmolzen; die Endphalangen des 3. und 4. Fingers schienen miteinander verschmolzen. Am Daumen bemerkte man zwei rundliche Knochenkerne. Die Metatarsalia II und III waren verschmolzen, von den Phalangen waren 5 proximale und 3 distale sichtbar. Die Ohrmuscheln waren ungleich gross und missbildet. Die inneren Organe liessen nichts krankhaftes erkennen. Trotz bester Pflege war kein rechtes Gedeihen des Kindes zu erzielen. Die Gewichtszunahme betrug in 7 Monaten nur 650 g. Das Kind hatte blasse Hautfarbe, der Bauch war aufgetrieben, der Turgor schlecht. Es schien völlig idiotisch zu sein und zeigte keinerlei geistiges Leben. Auch später (13. November 1922) entwickelte es sich körperlich schlecht und äusserst langsam. Die Degenerationszeichen blieben fast unverändert; Gehen und Stehen war unmöglich, der Kopf fiel ungestützt sofort auf die Seite. Seinem Benehmen nach war das Kind noch immer ein Säugling, es

bedurfte dauernder sorgsamster Pflege, wurde nur mit der Flasche ernährt und machte sich dauernd schmutzig.

Auch *Szondi* wies einen Fall von Acrocephalosyndaktylie vor. Ein 12jähriges Mädchen zeigte Hyperbrachycephalie, Turmschädel mit poröser Schädeldecke, deformierte Sella turcica und rudimentäre Nebenhöhlen. Syndaktylie, Skeletanomalien wie Synostosen, hypoplastische Schilddrüse, infantiles Genitale, Thymus persistens, adenoide Vegetation und Vagotonie ergänzten das Bild. Anamnestisch fand sich schwere Intelligenzstörung, Diabetes und bei einem Vetter Polydaktylie.

Thomas berichtete über ein $1\,^1/_2$jähr. Mädchen, dessen Vater an Nierenlues gestorben war. Der Grossvater hatte verwachsene Zehen. Das Kind kam bereits im 8. Monat zur Welt und es handelte sich nicht um eine normale, sondern um eine Sturzgeburt. Mit 5 Monaten hatte es ein luetisches Exanthem. Das Kind war leidlich entwickelt, bekam aber neuerdings auch Rachitis. Die grosse Fontanelle, die mit einem Jahr noch wenig offen war, war jetzt geschlossen. Der Turmschädel bestand seit der Geburt, die Sella turcica war stark erweitert. Der Liquordruck betrug 140 mm H_2O. Die Wa. R. im Liquor war negativ. Exophthalmus, und steiler Gaumen fehlte nicht. Die Finger und Zehen waren verwachsen. Skeletanomalien wie Synostosen, Hypophalangie, Verdoppelung des Metatarsus I ergänzten das auch hier typische Bild. Der Augenhintergrund hatte keine deutlichen Veränderungen aufzuweisen; das Sehvermögen war gut. Das Kind war für sein Alter geistig annähernd normal entwickelt.

Zu diesen in der Literatur beschriebenen Fällen von Acrocephalosyndaktylie möchte ich vier weitere Fälle typischer Art hinzufügen. Die Kinder kamen in einem Zeitraum von etwa 10 Jahren auf der chir. Abteilung der Universitäts-Kinderklinik München zur Beobachtung. 3 von ihnen wurden auch chirurgisch behandelt. Im folgenden gebe ich die Krankengeschichte der vier Fälle wieder:

Fall 1. S. F. Mädchen, geb. 12. II. 1921, kommt am 16. II. 1921 in die Klinik. Die Schwester der Mutter machte bei der Aufnahme folgende Angaben: Vater und Mutter sind gesund; das Kind hat zwei gesunde Geschwister; ein Bruder kam angeblich wegen Nabelschnurumschlingung tot zur Welt. Ein Onkel väterlicherseits hat eine Tochter, die von Geburt auf „nur mit Maschine

gehen kann". Eine Schwester der Mutter hat angeborene doppelseitige Hüftgelenksverrenkung; sonst fanden sich keine Missbildungen sowie angeborene Störungen in der Familie.

Die Schwangerschaft dauerte 3 Wochen länger als erwartet, die Geburt dauerte 3 Stunden; das Kind kam in Gesichtslage ohne Kunsthilfe zur Welt. Die Nabelschnur war normal; die Hebamme bezeichnete die Fruchtwassermenge als aussergewöhnlich gross. Etwa 3 Wochen vor der Geburt des Kindes war die Mutter ärztlich untersucht worden, doch meinte der untersuchende Arzt, das Kind lebe wohl gar nicht, da er keine kindlichen Herztöne hören konnte. Unmittelbar nach der Geburt bemerkte man zusammengewachsene Finger und Zehen. Der Hebamme fiel auch die merkwürdige Kopfform auf. Ein Arzt untersuchte das Kind und stellte ausserdem noch Wolfsrachen fest und beanstandete die vorgetriebenen Augen. Schon vorher war aufgefallen, dass das Kind nur sehr schwer Milch aus der Flasche trinken konnte und dass die Milch leicht wieder zur Nase herausfloss. Der Arzt empfahl die Aufnahme in die Kinderklinik.

Befund: Es handelt sich um ein ausgetragenes weibliches Kind. Auffallend ist die starke dunkelblaurote Verfärbung der Haut am ganzen Körper. Am stärksten tritt die Cyanose im Gesicht und an den distalen Abschnitten der Extremitäten hervor. Die Atmung ist stockend. Nach langen Atempausen folgt ein tiefes, kurzes Inspirium bestehend aus meist nur einem, selten zwei und drei Atemzügen. Dabei sind die Flanken nicht eingezogen und man hört keinen Stridor. In den Atempausen ist das Kind ganz bewegungslos, seine Extremitäten liegen schlaff auf der Unterlage und während des Exspiriums stösst es einige matte Schreie aus. Der Schädel ist ausgesprochen hoch und kurz. Bei der Ansicht von der Seite fällt die ausserordentlich hohe, steil abfallende Stirne auf. Der Abstand vom Kinn bis zu den Supraorbitalrändern ist nicht grösser, als der von den Supraorbitalrändern zur Scheitelhöhe. Die Konturlinien des Gehirnschädels verlaufen bei der Betrachtung von vorne (s. Fig. 1) aus der breit ausladenden Schläfengegend steil nach oben, gehen nicht, wie gewöhnlich in halbkreisförmiger Linie ineinander über, sondern stossen auf der Scheitelhöhe in einem stumpfen Winkel aneinander, wie ein ganz flacher gotischer Bogen. Starke Protrusio bulborum im Bereich des Gesichtes ist bemerkenswert, sie erscheint rechts etwas hochgradiger als links, da am rechten Auge

ein Lidschluss überhaupt nicht mehr möglich ist (Lagophthalmus). Die Augäpfel divergieren und zwar scheint der linke nach aussen und oben abzuweichen. Die Bindehaut der Sclera und des Lides ist beiderseits blaurot injiziert; der Nasenrücken ist eingesunken, die Nasenspitze geknöpft, die Nasenlöcher unsymmetrisch, das

Fig. 1.

rechte rundlich und das linke oval, mit dem grösseren Durchmesser in der Sagittalebene. Die geknöpfte Nasenspitze, das Filtrum und die angrenzenden Abschnitte der Oberlippe sind durch feinste, unter der Cutis liegende Blutgefässchen blaurot, in weniger cyanotischen Momenten hochrot verfärbt. Der Mund ist dauernd geöffnet. Während der Alveolarfortsatz des Oberkiefers keinen pathologischen Befund aufweist, sind die Gaumenplatten nur im vordersten Abschnitt miteinander verwachsen; in der hinteren Hälfte des harten und im Bereich des weichen Gaumens fehlt ihre Vereinigung. Die Spalträndер verlaufen zueinander parallel. Über das Verhalten des Vomer kann weder durch Inspektion, noch durch Palpation Sicherheit gewonnen werden. Bei Betrachtung von der Seite sieht man, dass die Augäpfel fast bis zur Stirn-

ebene vorspringen. An einer Stelle, die drei Querfinger oberhalb der Mitte des Jochbogens liegt, springt die seitliche Wand des Hirnschädels als flaches, knochenhartes Plateau von 10 Pfennigstückgrösse deutlich und auffällig hervor. Weiterhin fällt bei seitlicher Betrachtung auf, dass die grösste Scheitelhöhe vertikal über dem äusseren Gehörgang liegt, also viel weiter vorne, als das an einem normal konfigurierten Schädel sonst der Fall ist. Die Palpation deckt eine Reihe weiterer Anomalien auf: Man fühlt zwischen den beiden Ossa frontalia einen bis oberhalb der Glabella beginnenden, rasch auf 1 cm Breite anwachsenden Spalt, der ganz leicht eindrückbar ist. (S. Fig. 2) Es fehlt hier also die Vereinigung der beiden Ossa frontalia. Noch im Bereich der Stirne divergieren die Begrenzungslinien dieses Spaltes und

Fig. 2.

bilden so die grosse Fontanelle, deren grösste Breite — etwa 3 cm — sich da befindet, wo normaler Weise die Haargrenze liegt; hier reicht die behaarte Kopfhaut bis nahe an die Augenbrauen. Die grosse Fontanelle liegt also hier viel weiter vorn als in der Norm. Von der genannten breitesten Stelle aus laufen zwei stark erhabene, ziemlich scharfkantige Leisten besonders

von vorne oben nach hinten unten. (S. Fig. 3) Sie entsprechen der Coronarnaht, unterscheiden sich aber von deren normalem Verhalten nicht nur durch die Beschaffenheit, sondern auch durch den Verlauf, der für gewöhnlich ein von hinten oben nach vorn unten gerichteter ist. Die genannten Leisten verbreitern sich an einer Stelle, die dem schon beschriebenen Knochenplateau entspricht, zu einer etwa dreiseitigen Erhabenheit an der seitlichen Schädelwand. Von hier verläuft nach hinten eine flache Erhabenheit, die der Sutura parieto-squamosa entspricht; nach unten läuft die

Fig. 3.

Kranznaht in der schon beschriebenen Art und Weise aus. Die Pfeilnaht klafft in 1 cm Breite; die sie begrenzenden Knochen divergieren schon nach etwa 3 cm parallelen Verlaufs und bilden eine sehr grosse und viel zu weit nach vorne, dicht hinter der Scheitelhöhe gelegene „kleine" Fontanelle. Die von hier abgehenden Lambdanähte zeigen entsprechende Beschaffenheit, weichen aber in dem Verlauf ebenfalls von der Norm ab. Sie sind in leicht nach hinten convexem Bogen fast senkrecht gegen den Proc. mastoideus gerichtet. Die hintere Seitenfontanelle ist fühlbar. Die Spitze des Hinterhauptbeines ist

in Form eines gleichschenkeligen Dreieckes durch eine horizontal verlaufende, offene Naht vom Körper und dem Rest der Schuppe getrennt. Es wurden folgende Kopfmasse gemessen: Grösster Schädelumfang 35,5 cm; Biparietaldurchmesser 9,5 cm; Distantia glabella — Eminentia occipitalis 10,0 cm, grösster Stirn-Hinterhaupts-Durchmesser 11,5 cm.

Der Hals des Säuglings ist dick und kurz, die Schilddrüse deutlich fühlbar. Der Thorax ist symmetrisch, wohlgeformt, vielleicht etwas erweitert. Die Wirbelsäule lässt keine Abweichung von der Norm erkennen. An Lunge und Herz lässt sich ein sicherer krankhafter Befund nicht erheben. Das Abdomen ist wenig gewölbt; die Nabelschnur ist abgefallen und an Stelle der Nabelnarbe zeigt sich eine kleine granulierende Fläche. Die Leberdämpfung reicht weit nach unten. An den äusseren Genitalien und am Anus nichts ungewöhnliches. Besonders zu beachten ist der Extremitätenbefund: Beide Hände sind missgestaltet. Die Finger 2, 3 und 4 sind miteinander verwachsen (Fig. 1, 2, 3). Die Grenze der einzelnen Finger ist am Dorsum durch ganz leichte Falten angedeutet. Ein breiter gemeinsamer Nagel zeigt die Trennung nur durch leichte Sprünge an. Der 5. Finger ist beiderseits mit seinem Endglied frei. Die beiden proximalen Glieder sind durch eine Schwimmhaut mit dem Komplex 2—4 verbunden. Der Daumen ist beiderseits angelegt; er ist dauernd adduziert und weicht ausserdem mit seinem klobigen Endglied radialwärts ab. An beiden Füssen sind die Zehen 1—4 mit einander verwachsen aber doch durch etwas ausgeprägtere Furchen voneinander abgesetzt, als die Finger der Hand. Die Grosszehe ist ausserdem sehr kurz, sie scheint bloss eingliedrig zu sein. Sie trägt beiderseits einen nur 2 mm hohen, ziemlich breiten in einem tiefen Falz liegenden Nagel. Die Zehennägel 2—4 sind voneinander abgesetzt, die kleine Zehe ist beiderseits frei von Störungen. Die Röntgenaufnahme des Schädels lässt das Plateau an der seitlichen Schädelwand und die Crista coronaria erkennen. Die Schädelbasis ist nach hinten stark abschüssig; sonst ist nichts bemerkenswert.

An der rechten Hand sind die Grund- und Mittelphalangen des 2., 3. und 4. Fingers synostosiert. Die Endphalangen sind sehr klein; auch an der linken Hand besteht am 2., 3. und 4. Finger eine Synostose von Grund- und Mittel-

phalanx, auch hier fallen die Endphalangen durch abnorme Kleinheit auf, auch sind die des 3. und 4. Fingers scheinbar miteinander verbunden. An beiden Daumen sind die beiden Phalangen nur rudimentär angelegt. An den Füssen findet sich Hypophalangie aller Zehen, auch die vorhandenen Knochen sind sehr klein und liegen nicht immer an normaler Stelle. Der Metacarpus I zeigt sowohl links als rechts an seinem proximalen Ende eine Spaltung. An beiden Grosszehen findet sich ein dicker ungestalter Knochenkern.

Krankheitsverlauf: Der Säugling, der am 16. Febr. 1921 in die Klinik kam, hatte in der folgenden Nacht einen schweren Erstickungsanfall. Durch künstliche Atmung erholte sich das Kind. Auffallend war, dass die Atmung in Bauchlage weniger stockend und dementsprechend auch die Cyanose geringer war. Die Nahrungsaufnahme war durch die Behinderung der Atmung und die Gaumenspalte sehr erschwert. Das Kind kam nachher durch Sauerstoffmangel in grösste Lebensgefahr. Der Zustand verschlimmerte sich zusehends. Es war erstaunlich, dass das Kind bei der ganz geringen Zahl der Atemzüge so lange lebte. Die Herztätigkeit war nahezu regelmässig. Der Puls ganz klein und weich. Am 19. Febr. 1921 erfolgte unter zunehmender Cyanose (Extremitäten z. B. dunkelblau) der Exitus (Herzstillstand).

Die klinische Diagnose lautete: Multiple Missbildungen, Turmschädel, inkomplette Gaumenspalte, Syndaktylien an beiden Händen und Füssen, Telangiektasien an der Nase und an der Oberlippe. Die Sektion wurde am 20. Febr. 1921 im pathologisch-anatomischen Institut durchgeführt und die Diagnose lautete dort: Multiple Missbildungen, Turmschädel, Hypertrophie des rechten Ventrikels, angeborene Struma, Mesenterium comune. (Das Sektionsprotokoll ist im pathologisch-anatomischen Institut der Universität München leider nicht mehr vorhanden).

2. Fall: J. R. Mädchen, geb. am 26. Aug. 1924, kam zum ersten Male am 23. Sept. 1924 in die Klinik. Die Mutter des Säuglings hatte früher eine normal entwickelte, ausgetragene Totgeburt. Ein Knabe von 2 Jahren lebt und ist gesund. In der Familie finden sich keinerlei Missbildungen und keine Geisteskrankheiten. Der Verlauf der Schwangerschaft war ungestört; die Geburt erfolgte rechtzeitig, es war eine Stirnlage und die Entbindung wurde mit der Zange beendet. Die beiden vorhergehenden Geburten verliefen normal. Gleich nach der

Geburt fielen die verkrüppelten Hände und Füsse auf, sowie auch die merkwürdige Form des Schädels, insbesondere seine hohe Stirne. Letztere wurde vom Arzt auf die Stirnlage zurückgeführt; auch das leichte Vorstehen der Augen wurde als Folge der anormalen Lage gedeutet. Die bisherige Entwicklung des Kindes war zufriedenstellend.

Befund: Es handelt sich um ein 1 Monat altes, weibliches Kind von befriedigendem Ernährungs- und Kräftezustand. Die Sehnen- und Periostreflexe sind vorhanden, die Pupillen reagieren auf Licht, jedoch ist die rechte Pupille deutlich weiter als die linke. Der Schädel ist sehr hoch und kurz; bei Betrachtung von vorne fällt die grosse Höhe des Hirnschädels im Vergleich zum Gesichtsschädel auf. Die Supraorbitallinie halbiert die Scheitel-Kinnlinie. Die Stirn erscheint also ausserordentlich hoch und lädt dabei stark nach vorne aus. Die Supraorbitallinie liegt in einer wesentlich tieferen Frontalebene als die höchste Convexität der Stirn. Bei dieser Betrachtung von vorne fallen die Konturen des Hirnschädels von der Scheitelhöhe nach unten ziemlich steil ab und in der Schläfengegend findet sich eine starke Ausladung. Am Gesichtsschädel fällt die starke Einziehung der Nasenwurzel, die ziemlich hochgradige Protrusio bulborum und der verhältnismässig grosse Pupillenabstand (48 mm) besonders auf; kein Strabismus. Am rechten Augenlied nach dem inneren Winkel zu findet sich eine bohnengrosse Telangiektasie. Die Nase ist stumpf, knopfförmig. Die Mundhöhle hat keine Besonderheiten, Gaumenspalte ist keine vorhanden. In der Seitenansicht fällt die starke Protrusio bulborum und die Einsenkung der Nasenwurzel, sowie das Ausladen des Schädels an der Stirn, deutlich auf. Der Hirnschädel ist kurz und seine Scheitelhöhe liegt senkrecht über dem äusseren Gehörgang.

Palpatorisch finden sich starke Nahtanomalien: dicht über der Glabella weichen die beiden Stirnbeine stark auseinander und verlaufen dann bis zur Kranznaht parallel nach hinten, wo die Ränder der Pfeilnaht sehr stark convergieren, ähnlich der hinteren Begrenzung der normalen grossen Fontanelle. Von hier ab verlaufen die Scheitelbeinränder — indem sie zwischen sich eine Lücke von 4 cm offen lassen — parallel nach hinten, um dicht über der Scheitelhöhe stark zu divergieren; erst kurz vor der kleinen Fontanelle convergieren die Ränder wieder fast bis zur Berührung.

Aus dieser Untersuchung der Pfeil- und Stirnnaht geht hervor, dass Defekte des Knochenschädels im Bereich der Ossa frontalia und parietalia bestehen müssen. Die kleine Fontanelle zeigt etwa normale Configuration. Wahrscheinlich ist die Spitze des Hinterhauptbeines als sog. „Inkabein" vom Hinterhauptbein abgesetzt; die Lambdanähte klaffen nur ganz wenig, die Seitenfontanellen zeigen keine Abnormitäten. Die Kranznähte sind abnorm, denn sie münden zur Bildung der grossen Fontanelle schon an der Haargrenze in die grosse Längsnaht ein. Die Kranznaht ist hier, im Gegensatz zu den anderen fühlbaren Schädelnähten fest geschlossen, springt keilförmig nach aussen vor und läuft beiderseits in der Schläfengegend in eine breite, derbe Knochenplatte aus, die eine schon beschriebene, grosse temporale Ausladung hervorruft. Die Kranznaht verläuft also wie auch im Falle I von vorn oben nach hinten unten.

Nun einige Kopfmasse: Der grösste Schädelumfang beträgt 36,5 cm, die grösste Scheitelbreite 10,8 cm. Die Distantia glabella-protuberantia occipitalis externa ist 11,0 cm, der grösste Längsdurchmesser 11,5 cm. Am Thorax und am Abdomen und ihren inneren Organen ergibt sich kein pathologischer Befund.

Die distalen Gliedabschnitte der unteren und oberen Extremitäten sind auch hier schwer missbildet: an der rechten Hand sind alle 5 Finger zu einem unförmigen Klumpen verschmolzen; den Fingern fehlte ihre Eigenbeweglichkeit: diese Syndaktylie ist an den Grundphalangen des II. bis IV. Fingers knöcherner Art. Die Nagelbecken der genannten Finger sind nicht voneinander getrennt. Die linke Hand weist den gleichen Befund auf, doch ist hier die Syndaktylie des Daumens mit dem Zeigefinger nur häutiger Natur, sodass dem Daumen eigene Bewegungsmöglichkeit erhalten ist. An den Füssen besteht auch beiderseits Syndaktylie aller 5 Zehen, deren Nagelbecken voneinander jedoch getrennt sind. Im Röntgenbild sehen wir an den Händen zahlreiche Synostosen zwischen den Grund- und Mittelphalangen; vielleicht ist das Interphalangealgelenk zwischen der Grund- und Mittelphalanx des 2. und 3. Fingers der linken Hand noch erhalten. Die Endphalangen fehlen teilweise (Hypophalangie) oder sind zu unförmigen, nicht mehr an Endphalangen erinnernde, kleinen amorphen Knochenstückchen verwachsen. Zwischen den Mittelphalangen des 3. und 4. Fingers besteht

ebenfalls eine knöcherne Verbindung. An beiden Füssen besteht hochgradige Hypophalangie, in dem eine Phalange an allen Zehen zu fehlen scheint. Die Röntgenaufnahme des Schädels zeigt, wenn auch nicht sehr deutlich, impressiones digitatae und eine beinahe senkrechte Stellung des Bodens der forderen Schädelgrube, also Symptome erhöhten Hirndruckes. Das Kind war des öfteren auf der chir. Abteilung der Kinderklinik zwecks operativen Behandlung der Syndaktylie.

Es wurde zunächst der Daumen von seiner häutigen Verwachsung mit den übrigen Fingern befreit; die Operationen wurden vom Kind gut überstanden und am 17. Oktober 1924 wurde das Kind bezüglich seines Zustandes gebessert entlassen.

Am 15. September 1925 erfolgte seine Wiederaufnahme, es war fast 14 Monate alt und konnte noch nicht gehen. Nach Angabe der Eltern soll das Kind immer gesund gewesen sein, es soll geistig rege sein und sich gut entwickelt haben. Die Kopfform war jedoch gleich geblieben, die Kopfmasse betrugen jetzt: Grösster Breitendurchmesser 13,5 cm, grösster Längsdurchmesser 14,0 cm, Distantia glabella-Prot. occip. ext. 13,0 cm.

Am 19. September 1925 wurde die Haut zwischen Daumen und den übrigen zu einem Klumpen verschmolzenen Fingern an der rechten Hand erneut durchtrennt, der Daumen abduziert und die Wundfläche durch Thiersch'sche Läppchen vom rechten Oberschenkel bedeckt. Die Läppchen heilten nachher gut an.

Am 9. Oktober 1925 wurde die Syndaktylie zwischen 3. und 4. Finger getrennt. Der Heilungsverlauf war gut. Das Kind war in der Klinik lustig und spielte viel, indem es das Spielzeug mit beiden Füssen festhielt. Der Patient wurde dann fast geheilt entlassen und kam am

27. Januar 1926 wieder in die Klinik. Es wurde auch an der linken Hand der 2. und 3. Finger mit gutem Erfolg voneinander getrennt und am

22. Februar 1926 auch der 3. und 4. Finger, mit ebenso gutem Erfolg, so dass das Kind am 23. März 1926 gebessert entlassen werden konnte.

27. Juli 1926 Wiederaufnahme in die Klinik und Entlassung nach weiterer Operation gebessert. Das Kind soll dann ausserhalb der Klinik an einer Bronchopneumonie nach Masern gestorben sein. Näheres ist nicht zu ermitteln.

3. Fall: H. M. Mädchen, geb. am 11. Mai 1930 wird durch den Arzt in die Klinik zur Beobachtung und Behandlung eingewiesen. Die Mutter gibt an, dass in der Familie keinerlei Missbildungen, keine Lues usw vorliegt, die Blutsverwandten sollen gesund sein. Die Schwagerschaft verlief ungestört, die Geburt erfolgte rechtzeitig, in Schädellage und ohne Kunsthilfe. Fruchtwasser soll wenig vorhanden gewesen sein, die Nabelschnur war kurz. Der Säugling hat sich kräftig entwickelt und wiegt bei der Aufnahme 4500 g. Sofort nach der Geburt des Kindes fiel eine starke Deformierung des knöchernen Schädels auf; die Stirne war sehr hoch, der Nasenrücken flach, die Augen nach unten, dem Mund zu verdrängt. Ausserdem bemerkte man eine Spaltung des weichen und harten Gaumens. Sämtliche Finger beider Hände und die Zehen waren innig miteinander verwachsen.

Befund: 24. Mai 1930. Der Säugling befand sich in mässigem Kräfte- und Ernährungszustand, seine Haut war von ekzemartigen Effloreszenzen bedeckt, die Reflexe waren nicht pathalogisch verändert. Der Kopf zeigte die ausgesprochene Form eines Turmschädels, er war auffallend gross, mit weit vorspringender Stirn. Die Stirnnaht, die dicht oberhalb der Glabella fühlbar war, imponierte als breiter nach oben immer mehr zunehmender offener Spalt, der dann in die breite grosse Fontanelle überging, welche sich nach hinten in die offene Pfeilnaht bis zur nicht vergrösserten kleinen Fontanelle fortsetzte. Die palpierende Hand fühlte die gespannten, elastischen, auf Druck nachgebenden offenen Nähte und die grosse Fontanelle. Beim Weinen und Pressen drängte sich eine tumorartige Vorwölbung durch die Lücke hervor, die, wenn das Kind ruhig wurde, wieder verschwand. Auch glaubte man deutlich die dem Puls synchrone Pulsation des kindlichen Gehirns zu fühlen. Die beiden Tubera frontalia waren mit den beiden Tubera parietalia gegen die Kranznähte verlagert. Es bestand Protrusio bulbi beider Augen, Strabismus divergens und Nystagmus oscillatorius horizontalis. Der weiche Gaumen war durchwegs von der Uvula bis in das Gebiet des harten Gaumens gespalten. An Herz und Lungen kein krankhafter Befund. Kein Anzeichen eines angeborenen Herzfehlers, die Herztöne rein, die Aktion regelmässig. An der rechten und linken Hand sind die Finger 2, 3, 4 und 5 vollkommen zusammengewachsen: auch die Zehen beider Füsse sind durch Hautbrücken verwachsen. Das Röntt-

genbild (Fig. 4, 5) belehrt uns, dass auch in diesem Fall an den Händen Synostosen zwischen der Grund- und Mittelphalanx und zwar des 3., 4. und 5. Fingers bestehen; an dem Zeigefinger ist das Interphalangealgelenk erhalten. Die Endphalangen sind zwar vorhanden, erscheinen jedoch etwas missgestaltet. Das Skelett der beiden Daumen ist vollständig. An den Füssen finden

Fig. 4.

Fig. 5.

wir wie in Fall II Hypophalangie, es fehlen wahrscheinlich die Mittelphalangen. Eigenartig ist die Form des Metatarsus I, der an beiden Füssen, rechts stärker als links, an seiner medialen Seite einen spornartigen Knochenfortsatz aufweist, eine Exostose. Ob auch der distalwärts gerichtete Fortsatz des rechten Metacarpus I als Exostose oder selbständiger, nur in Verbindung mit dem Metacarpus I stehender Knochenkern anzusprechen ist, wage ich nicht zu entscheiden. Sehr zu beachten sind die Röntgenaufnahmen des Kopfes (s. Fig. 6, 7) (Februar 1931). Das Profil ist eiförmig, die knöcherne Schädelkapsel weist ungleichförmige Dicke auf. Dem Palpationsbefund entsprechend sehen wir auf der Seitenaufnahme (s. Fig. 6) ungefähr der Stelle vor der grossen Fontanelle entsprechend, den Knochen von unten nach oben hin aufsteigend sich immer mehr verjüngen um schliesslich ein Stück von 5 cm Ausdehnung knochenfrei zu lassen; es befindet sich

dort eine grosse Knochenlücke. Dem Bregma ungefähr entsprechend sehen wir — den Schädelumfang von vorne nach hinten zu besichtigend — eine ganz zarte, dünne Knochenschale, die nach hinten und unten zu wieder einige Lücken aufweist (s. Fig. 6). An der mit einem „X" bezeichneten Stelle scheint der Knochen zu fehlen. Weiter kaudalwärts erscheint die innere Fläche der

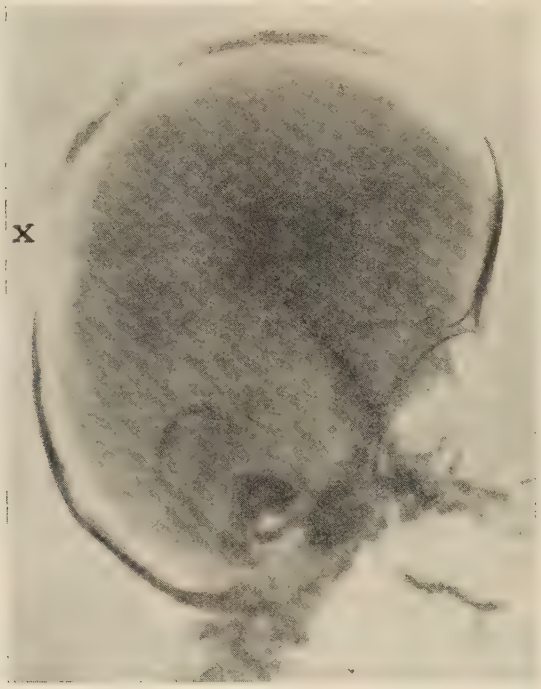

Fig. 6.

Schädelkapsel an mehreren Stellen von innenher wie eingedrückt; offenbar sind es impressiones digitatae. Die Schädelbasis liegt anstatt horizontal in einem nach vorne offenen Winkel von etwa 60° zur Wagerechten. Die vordere Schädelgrube ist dadurch in ihrem hinteren Teil stark vertieft und ihr Boden ist gleichsam in die Orbitae hineingedrückt, wodurch letztere eine bedeutende Verkürzung in der Richtung von vorne nach hinten erfahren. Von dem kleinen Keilbeinflügel steigt eine ziemlich kräftige Knochenleiste als deren Fortsetzung nach hinten oben. Die mittlere Schädelgrube ist verkürzt; die Sella turcica hat die Drehung der Basis auch mitgemacht, noch dazu in stärkerem Masse, sodass

sie beinahe um 90° nach hinten zu gedreht erscheint. Die Processus clinoidei anteriores ragen von oben in die Sella herein. In ihrer Grösse dürfte die Sella turcica nicht verändert sein. Die hintere Schädelgrube ist tief nach untenhin ausgebuchtet und in ihrer Längsausdehnung ebenfalls verkürzt. Die Sutura parietosquamosa ist als kleiner Spalt offen. Die Orbita ist, wie bereits

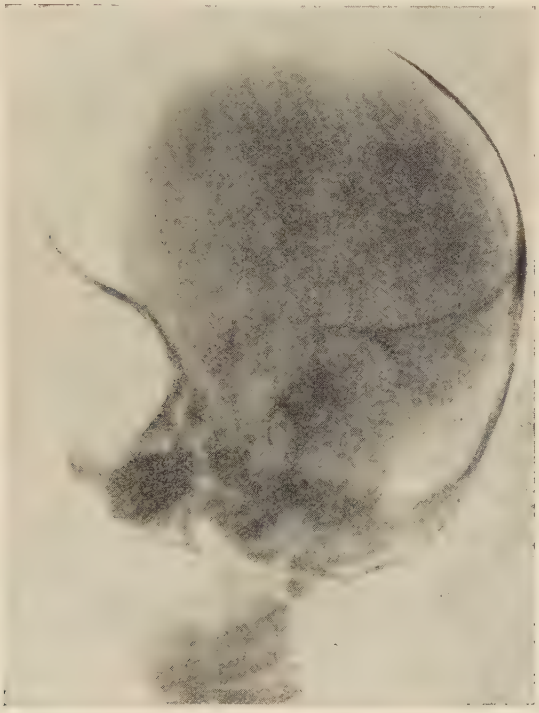

Fig. 7.

erwähnt in der Richtung von vorn nach hinten verkürzt. Als Zeichen erhöhten Hirndruckes sind — namentlich an der Hinterfläche des Schädels — eigenartige Schattenaufhellungen zu verstehen; (s. Fig. 6) es sind Druckusuren, bezw. impressiones digitatae. Bei der Ansicht von vorn (s. Fig. 7) fallen die besonders in der Richtung von oben nach unten sehr weiten Orbitae auf. Dann aber vor allem die Stirnnaht, die nicht verschlossen, sondern offen ist und in der man deutlich abgrenzt, einige Schaltknochen und Inseln als Zeichen beginnender Knochenbildung in der Naht liegen sieht. Auch bei dieser Aufnahme erkennt man die hoch-

gradige Verdünnung der Schädelknochen. Die eigenartige wolkige Zeichnung ist wohl der Ausdruck für verschieden grossen Hirndruck. Zu erwähnen wäre ausserdem die grosse Breite des Gesichtsschädels. Auf Grund dieses Befundes wurde die Diagnose Acrocephalosyndaktylie gestellt.

Am 7. November 1930 wurde das Kind, das zum ersten Male nur zwei Tage auf der Klinik war, zur operativen Beseitigung der Syndaktylien aufgenommen.

Am 11. November 1930 durchtrennte Herr Professor *Drachter* in Avertinnarkose die Syndaktylie zwischen 2. und 3. Finger der rechten Hand. Die Hautdefekte wurden durch Thiersch'sche Läppchen gedeckt. Nach glattem Wundverlauf erfolgte am 30. November die Entlassung des Kindes.

Am 5. Februar 1931 erfolgte erneute Aufnahme in die Klinik, damit weitere Durchtrennungen der zusammengewachsenen Finger vorgenommen würden. Das Kind wog damals 8050 g; sein psychisches Verhalten war von dem anderer gleichalteriger Kinder nicht verschieden, es spielte mit Dingen, die man ihm hinhielt. Sein Appetit war ganz ausgezeichnet, die Nahrungsaufnahme durch die Spalte des weichen Gaumens nicht behindert. Es fixierte aufmerksam mit den Augen seine nächste Umgebung, wobei der Nystagmus deutlich wurde. Professor *Passow* von der Universitätsaugenklinik untersuchte den Augenhintergrund, wobei keine Stauungspapille und keine Sehnervenatrophie feststellbar war. Auch der neurologische Befund blieb negativ. Von der Ventriculographie durch Lufteinblasung (um einen etwaigen Hydrocephalus festzustellen), wurde abgesehen. Da in der Familie des Kindes keinerlei Verdacht auf Lues bestand, wurde die Wa. R. nicht gemacht. Die Schädelmasse des Kindes in seinem 9. Lebensmonat waren folgende: Grösster Schädelumfang 42 cm, Biparietadurchmesser 13 cm, Dist. Glabella-Protub. occip. ext. 14 cm. Fronto-Occip.-Durchmesser 13 cm.

Zu den eben besprochenen drei Fällen, gesellte sich, als meine Arbeit schon im wesentlichen abgeschlossen war, ein weiterer vierter Fall hinzu.

4. Fall: M. H. Mädchen, geb. am 4. September 1930 wurde am 10. Juli 1931 in die Klinik aufgenommen. Die Anamnese ergab nichts, was etwa mit unserem Krankheitsbild Beziehung haben könnte. Die Geburt soll um 2 Wochen zu früh erfolgt sein. Unmittelbar nach der Geburt des Kindes bemerkte man, dass

das Kind eine eigentümliche Kopfform mit steiler Stirn hatte und an beiden Händen und Füssen vollkommene Syndaktylie bestand. Zunächst war das Kind äusserst schweratmig und blau im Gesicht, es konnte nicht genügend Luft bekommen, doch verlor sich diese Schweratmigkeit und das Kind begann sich gut zu entwickeln.

Fig. 8.

Befund: Bei der Aufnahme am 10. Juli 1931 erweist sich das Kind seinem Alter entsprechend entwickelt (s. Fig. 8, 9.) Der Kopf hat eine hohe, breite Stirn und die Stirnnaht klafft noch in einem Ausmass von 2:3 cm. Die Kranznaht ist nicht tastbar, der Augenabstand ziemlich weit. Die Augen zeigen leichten Exophthalmus, die gleichweiten Pupillen reagieren auf Lichteinfall. Die Nasenwurzel ist stark eingesunken und es besteht ausgesprochene Sattelnase. Die Atmung ist schnarchend; der Mund steht offen. Der harte und weiche Gaumen weisen in der Mittellinie eine Rille auf, man kann durch die dünne Weichteilschicht feststellen, dass der knöcherne Gaumen gespalten ist und es sich somit um ein submuköse Gaumenspalte handelt.

Gegen das Zäpfchen zu setzt sich die Rille deutlich fort, es besteht auch hier keine Spaltung der Schleimhaut. Bei der seitlichen Ansicht erweist sich der Schädel als in frontaler Ebene stark abgeplattet, die Stirnpartie des Schädels springt stark nach oben zu vor, während der Hinterkopf fast fehlt. Der Thorax und die Wirbelsäule sind nicht verunstaltet. Die Mamillen sind

Fig. 9.

auffallend klein. Über der Lunge und dem Herzen findet sich kein krankhafter Befund. Das Abdomen zeigt ebenfalls keinerlei Veränderungen, ebenso auch nicht das Genitale. Dagegen weisen die Hände (s. Fig. 8, 9) den höchsten Grad möglicher Syndaktylie auf, sie erscheinen mit den Fingerspitzen vereinigt, der Daumen nach innen geschlagen, zu einer Masse verwachsen. Es kann kein Finger als solcher für sich abgetastet werden. Auch sämtliche Zehen sind verwachsen; hier ist aber im grossen ganzen die normale Fussform erkennbar.

Behandlung: Das Kind wurde einer längeren chirurgischen Behandlung durch Professor *Drachter* unterzogen. Zweck dieser Behandlung war die Verwachsungen der Finger zu lösen, um

eine gewisse Brauchbarkeit der Hände zu erreichen. Eine ganze Reihe operativer Eingriffe war hierzu notwendig, welche das Kind sehr gut überstand. Die Operationen wurden in Äthernarkose durchgeführt, da die Avertinnarkose infolge starker Atembehinderung durch die angeborene Nasenverengerung leider nicht mehr als einmal angewendet werden konnte.

Über das Befinden und Verhalten des Kindes während seines Aufenthaltes in der Klinik ist folgendes zu sagen: sein Allgemeinbefinden war stets gut; es sass tagsüber im Bett und spielte mit den ihm gereichten Spielsachen. Auffallend war sein starker Speichelfluss, sowie auch am Tage starkes Schnarchen. Die Atmung war röchelnd und der Mund andauernd offen. Wenn das Kind auch noch gar nicht sprach, liess sich doch eine gewisse geistige Entwicklung während des Klinikaufenthaltes feststellen. Es nahm in letzter Zeit regen Anteil an der Umgebung, betrachtete die Bilder, die an der Wand neben den Betten hingen und lachte auch schon ab und zu. Wenn man das Kind auf die Beinchen stellte, konnte es ganz gut stehen und man hatte nicht den Eindruck, dass die Deformitäten der Füsse bezw. die Syndaktylie das Stehen erschwerten. Eine gewisse Behinderung kann später die Grosszehe für das Tragen der Schuhe machen, da sie in Fehlstellung nach oben steht. Das Kind hat während seines Aufenthaltes in der Klinik 2 kg an Gewicht zugenommen. Der Lokalbefund am Ende der Behandlung war folgender:

An der Hand wurden sämtliche Finger bis auf den Mittelfinger isoliert. Die Finger sind kurz und dick und in den Interphalangealgelenken noch wenig beweglich. Das Bild der Hand ist, verglichen mit dem Zustand vor den Operationen, ein sehr befriedigendes. An der linken Hand ist der Daumen und der Kleinfinger noch nicht völlig isoliert. Auch an ihr ist das Operationsergebnis gut. Die Grossmutter des Kindes, die es abholt, ist von der Veränderung sehr überrascht und findet auch den geistigen Zustand des Kindes wesentlich gebessert.

Die vier mitgeteilten Fälle sind auf Grund der Symptome, die bei ihnen deutlich in die Augen springen, mit Sicherheit als echte Acrocephalosyndaktylie anzusprechen. Kein zu diesem Syndrom gehöriges Symptom fehlt.

In der Abgrenzung des Krankheitsbildes gegen andere ähnliche Entwicklungsstörungen sind sich die Autoren heute im

Klaren. Was aber die Frage nach der Entstehung des Syndroms betrifft, gehen die Meinungen sicherlich noch stark auseinander. Man hat verschiedene Ursachen angeschuldigt, bald Entzündungen, bald mechanische Einflüsse und namentlich Keimschädigungen. Eine restlose Klärung der Pathogenese dürfte auch heute kaum möglich sein.

Was ist das Hauptcharakteristikum der Acrocephalosyndaktylie? Zweifellos — wie schon der Name sagt — der Spitzkopf, der Turmschädel und dann die Syndaktylien. Dennoch sind auch die anderen Störungen für uns richtungsweisend bezüglich der Pathogenese. Im folgenden sei es mir erlaubt die Meinung zweier Autoren über die Entstehung des Turmschädels hier anzuführen.

Rieping's Verdienst ist es, durch genaues Studium eines Turmschädels bei einem verstorbenen weiblichen Neugeborenen, Klarheit bezüglich der Entstehung des Turmschädels geschaffen zu haben. Bei seinem Fall handelte es sich um einen angeborenen, hochgradigen Turmschädel. Die Kalottenhöhe befand sich in der vorderen Schädelhälfte; die grosse Fontanelle war in Verlängerung der hohen Stirn von vorne sichtbar. Oberhalb der Nasenwurzel luden die Stirnbeine stark nach vorne aus; die Coronarnaht verlief — wie auch in unserem Falle I und II — anormal: von vorn und oben nach hinten und unten und war teilweise, d. h. in ihrem unteren und mittleren Drittel verknöchert. Das Os frontale und parietale bildeten beiderseits einen Knochen. Die Frontalnaht klaffte weit und reichte, beginnend oberhalb des Arcus superciliaris bis zur kleinen „grossen" Fontanelle. Die Nahtlücke war mit Schaltknochen ausgefüllt. Durch Verkürzung der hinteren Partie des Os parietale kam es zur Bildung einer grossen Lambdafontanelle. Bei der Sektion des Schädels fand *Rieping* vermehrte Venenzeichnungen der Dura und dem Verlauf der Coronarnaht entsprechend innen zwei scharfe Knochenleisten. Impressiones digitatae waren nicht vorhanden, doch zeigte die Schädelbasis terassenförmig hintereinander abgestufte tiefe Schädelgruben. Die Hauptveränderung sass in der vorderen Schädelgrube; die Orbitaldächer standen fast frontal, die kleinen Keilbeinflügel stiegen vom Jugulum sphenoidale „wie zwei hochgeschlagene Flügel" steil zur Seite an. Die Lamina cribrosa lag wie in einem tiefen Tal, nach unten gedrängt. Durch die Frontalstellung der grossen Keilbeinflügel kam es zur grossen Tiefenverkürzung der

Orbitae. Die Lamina cribrosa und die Sella turcica waren noch knorpelig, während die Gegend um die Coronarnaht um so festere Knochenbildung zeigte. Die hintere Schädelgrube war trichterförmig ausgezogen; es bestand starke Raumbeengung. Das Gehirn zeigte Anpassung an die Raumbedingungen des Schädels. Es fanden sich keine Anzeichen von Entzündung, kein Hydrocephalus externus. Die Gyri verliefen steil, die horizontalen Gyri waren verkürzt. Die Ventrikel waren vergrössert es bestand geringer Hydrocephalus internus. Das Gaumenbein war schmal und hochgewölbt und kielförmig nach oben eingezogen. An Händen und Füssen fand sich Syndaktylie. Hochgradiger angeborener Turmschädel ist nach *Rieping* selten. Klinische Erscheinungen treten bei weniger hochgradigem Turmschädel erst im höheren Alter ein. Wegen der grossen Bildsamkeit und Anpassungsfähigkeit des kindlichen Schädels können pathologische Befunde überhaupt fehlen; bis zum Ende des 2. Lebensjahres ist das Schädelwachstum am stärksten, in dieser Zeit kann er am ehesten künstlich und bewusst verbildet werden (s. gewisse Volksunsitten). Durch bestimmte Lagerung des Kopfes kann willkürlich Dolicho- und Brachycephalie zur Entwicklung gelangen, wie ja auch durch die Geburt der Schädel eine gewisse Form erhält. Die Bezeichnung Turmschädel kennt man seit 1841 im Zusammenhang mit „Caecitas congenita".

Nach *Virchow* ist vorzeitige Nahtverknöcherung das bestimmende Moment zur Entstehung des Turmschädels; auch stammt von ihm der Satz, dass das Schädelwachstum bei vorzeitiger Synostose in der zur Naht senkrechten Richtung gehemmt wird.

Die Schädelknochen sind oft dünn und usuriert. Die Foramina optica sind meistens nicht verändert, die Lamina cribrosa liegt tief, oft steht damit in Zusammenhang eine Deviatio septi. Je hochgradiger der Turmschädel, desto schwerer die Folgen, die er verursacht. Schwerste Funktionsstörungen und sogar früher Tod können bei schweren Formen eintreten. Das wachsende Gehirn schafft sich Raum durch Hebung der Kalotte, durch Ausbuchtung des Stirnbeins nach vorne und Vorwölbung des Gehirns in die offene Frontalnaht, sowie durch Vertiefung der Schädelgruben; nach hinten zu wirkt sich der Gehirndruck derart aus, dass die Lambdanähte und die Occipitalfontanelle erst spät zum Verschluss gelangen können. Das Hinterhaupt bleibt in seiner Entwicklung meist zurück.

Der Turmschädel ist also eine Mischform von Trochocephalus (Rundschädel) und Sphenoscaphocephalus (Keil-Kahnschädel) mit besonders starker Höhenentwicklung der vorderen Schädelpartie. Er entsteht durch primäre, vorzeitige Verknöcherung beider Kranznähte und sekundär vorzeitige Verknöcherung der Pfeilnaht. Zu erklären ist diese Missbildung nach *Rieping* durch Keimesvaritation, die eine Verschiebung der primären Ossifikationszentren der Stirn- und Scheitelbeinhöcker bewirkt und zu ihrer frühzeitigen Synostose führt. Durch die Einschränkung des Wachstums des Schädeldaches, entsteht ein Missverhältnis zwischen wachsendem Gehirn und Schädelkapsel und durch die dadurch auftretende Hirndrucksteigerung — Stauung infolge Abflussbehinderung — kommt es zu destruierenden und deformierenden Vorgängen im Bereich des Hirn- und nachher des Gesichtsschädels, wie z. B. Usurierung des Schädeldaches, Auftreten von Juga cerebralia und impressiones digitatae. Die Deformation erkennen wir an der vermehrten Höhenentwicklung mit manchmal verkleinertem Kopfumfang, verkürzten Orbitalhöhlen (Exophthalmus) und Beengung des Nasen-Rachenraumes.

Je grösser der Grad der Verschiebung der primären Knochenkerne des Stirn- und Scheitelbeines ist — durch sie wird auch die Verknöcherung der anderen Nähte beeinflusst — desto grösser sind die Folgeerscheinungen der Missbildung, deren Gradmesser der Befund am Sehnerven sein kann.

Wenn *Rieping* also hauptsächlich eine Keimesvariation annimmt, die zu einer Störung des normalen Verknöcherungsvorganges der Nähte und ihrer Folgen führt, so ist dies eine Anschauung, die am meisten unserer heutigen Auffassung entspricht. Dennoch soll im folgenden auch *Thoma's* Erklärung der Ursache für normale und pathologische Nahtverknöcherung zu Wort kommen, die im wesentlichen auf mechanische Momente sich gründet.

Thoma geht davon aus, dass das normale Gehirn einen Druck auf die Schädelwand ausübe und das Mass dieses starken Gewebsdruckes, seine Auswirkung auf den Knochen, seien impressiones dig. und juga cerebralia. Druckdeformationen des Schädels sind rein mechanische Wachstumsstörungen, bedingt durch abnorme innere und äussere Druckwirkungen. Wir müssen nach *Thoma* normale und pathologische Nahtverknöcherung unterscheiden. Von massgebender Bedeutung für die Entstehung pathologischer

Schädelformen sind vorzeitige Nahtsynostosen; durch sie kommt es zu vorzeitiger Unterbrechung des Wachstums. Tritt die vorzeitige Synostose erst einige Jahre, aber immer noch zu früh nach der Geburt auf, so wird das Flächenwachstum nicht mehr nennenswert beeinflusst, denn ein appositionelles Knochenwachstum gibt es nur bis zum vollendeten 2. Lebensjahr; nach diesem Zeitpunkt ist dann das Knochenwachstum nur mehr interstitiell. Warum verknöchern die Nähte nicht vorzeitig? Weil nach *Thoma* Nahtbewegungen ganz geringen Grades da sind, welche zu einer Änderung der gegenseitigen Stellung der Nahträndер führen, verursacht durch periodische Schwankungen des intrakraniellen Flüssigkeitsdruckes. Puls und Atmung sollen die Druckschwankung von etwa 5% des Normaldruckes erzeugen. Die Nahtlinienbewegungen hemmen schon von der Mitte der Foetalperiode an das Randwachstum der Schädelknochen. Am Gesichtsschädel sind es die Muskelbewegungen der Kaumuskulatur und der mimischen Muskeln, welche Nahtlinienbewegungen erzeugen und eine Verknöcherung der Nähte überhaupt verhindern (Jochbein). Die endgültige Verknöcherung der Schädelnähte beginnt normaler Weise erst im 3. Jahrzehnt. Aufhören der Nahtbewegungen fördert also die Verknöcherung. In den Schädelnähten sind Fasern enthalten, deren Verlaufsrichtung liegt meridional, parallel zur Spannungsrichtung und ein knöcherner Randwulst vermittelt den Übergang dieser Spannungen vom Knochen auf die Fasern. *Thoma* spricht von einem sog. „kritischen Wert" der Materialspannung des Bindegewebes, welcher gleich ist der Materialspannung des Knochengewebes, bei dem die unter stärkster Spannung stehenden Teile der Naht verknöchern. Dies ist der Fall bei häufiger oder länger dauernder intracranieller Drucksteigerung. Begünstigt wird die Verknöcherung, wenn die Dicke der Nahtbänder an mehreren Stellen geringer geworden ist. Von „Reifung der Naht" spricht *Thoma*, wenn schon bei geringer Änderung der massgebenden Bedingungen die Nahtverknöcherung eintritt. Die Reifung stellt sich ein, wenn das Flächenwachstum der Schädelwand im Bereich der zur bestimmten Naht senkrechten Richtung aufhört. Die Reifung der Naht kann immer auftreten, so, wenn die Nahtlinienbewegungen aufhören oder bei Zunahme der Nahtmaterialspannung. Die Reifung führt nur dann zur Verknöcherung, wenn neues Knochengewebe in der Naht — bewirkt durch Änderung der Spannung — gebildet wird. Durch diese erste

Knochenbildung in der Naht werden die Bewegungen der Nähte eingeschränkt und nun erfolgt sehr rasch deren Verknöcherung. Grosse Spannungsdifferenzen fördern die Verknöcherung. Lässt die Spannung nach, so kann bereits gebildetes Knochengewebe atrophieren; es beeinflusst also die mechanische Beanspruchung die Struktur der Naht. Manche Nähte verknöchern frühzeitig, vor vollendetem Wachstum; eine knöcherne Verschmelzung verschiedener Knochenkerne führt nach *Thoma* zur Nahtverknöcherung. Die Stirnnaht erlangt wegen der in ihr — infolge des Gehirnwachstums — früh auftretenden Spannungserhöhung und der nach der Geburt auftretenden Biegungsspannungen (Einfluss der Schwerkraft) früh ihre Reife; so verknöchert sie im 9. bis 12. Monat nach der Geburt. Steigerung des intrakraniellen Druckes erhöht die Materialspannung der Pfeilnaht früher als die anderer Nähte und bewirkt daher ihre Verknöcherung. So spielt also intrakranielle Drucksteigerung eine grosse Rolle bei Frühverknöcherung der Schädelnähte, was zu der pathologischen Nahtverknöcherung hinüberleitet. *Virchow* nahm als Ursache pathologischer Nahtverknöcherung u. a. auch Entzündungen an. Die dabei entstehende Hyperaemie sollte die Verknöcherung beschleunigen. So sollten auch Entzündungen der Dura mater abnorme Nahtverknöcherungen bewirken können, was unbewiesen ist. Nach *Thoma* sind Druckwirkungen von innen und aussen von grösster Bedeutung. Die letzteren sind nur dann wirksam, wenn der Druck nicht von allen Seiten gleich gross ist. Druckwirkung kann beim Foetus hochgradige Deformitäten des Schädels erzeugen, jedoch selten pathologische Nahtsynostosen. So soll eine abnorme Druckbelastung des Schädels von den beiden Seiten her die Pfeilnaht — indem dadurch Nahtlinienbewegungen unmöglich gemacht werden — zu frühzeitiger Verknöcherung bringen und eine dolichocephale Schädelform bedingen. Die Verknöcherung der Kranznaht bei Plagiocephalie (Schiefkopf) erkärt sich nach *Thoma* durch symmetrische Kompression des Schädels oder, da das Gehirnwachstum auf die Entstehung der Schädelform auch eine grosse Rolle ausübt, durch Asymmetrie des wachsenden Gehirns. Damit wäre es dann unmöglich, dass eine primäre Nahtsynostose Plagiocephalie zur Folge hätte. Eine massgebende Ursache pathologischer Nahtverknöcherung ist nach *Thoma* in sog. Schrägspannungen zu suchen, welche zu den Meridional- und Breitenparallelspannungen eine mehr oder weniger geneigte Richtung haben. Sie

verursachen an bestimmten Stellen abnorme Materialspannung der Nähte, was deren Verknöcherung auslöst. So sind auch die Schaltknochen bei ziemlich breiten Nähten durch inselförmig stärker auftretende Materialspannung zu erklären. Schrägspannungen führen zur Bildung von Nahtzacken und zu Unregelmässigkeiten des Verlaufes der Nahtlinien. So führt also Verzögerung oder Beschleunigung des Schädelwachstums oder einzelner seiner Teile zu verzögerter, oder beschleunigter Reifung der Nähte und durch noch hinzukommende Momente (z. B. Schrägspannungen), kann vorzeitige oder verspätete Nahtverknöcherung bewirkt werden, welche jedoch nicht immer von sehr grosser Bedeutung für das Schädelwachstum zu sein braucht.

Grosse Volumzunahme des Schädels ist möglich, durch grössere Beschleunigung des Wachstums der häutigen Teile. Bestimmt wird das Flächenwachstum durch inneren und äusseren Druck, welcher namentlich bis zum vollendeten 2. Lebensjahr von grossem Einfluss ist. Die Schädelform scheint durch mechanische Wachstumsbedingungen (Druck von aussen) und weniger durch das Flächenwachstum bedingt zu werden; auch das Wachstum des Gehirns wirkt sich mechanisch aus, doch wirkt auch die Schädelkapsel zurück auf das wachsende Gehirn. Tritt also eine Druckdeformität des Schädels und des Gehirns schon in der Foetalzeit auf, so veranlasst das eine dauernde Änderung der Wachstumsgeschwindigkeit der verschiedenen Teile des Gehirns, welche auch nach Wegfall des mechanischen Einflusses erhalten bleibt und die Deformität erhält. So entsteht durch seitliche Druckwirkung Dolichocephalie und Skaphocephalie. Wichtig ist auch das Verhalten der Schädelbasis auf die Formgestaltung des Schädels, denn eine Knickung der Basis, verursacht durch innere und äussere Momente während des Foetallebens, kann abnorme Spannkräfte erzeugen, welche den Druck auf einzelne Gehirnteile verstärken können. Die foetale Entstehung der Brachycephalie erklärt *Thoma* durch äussere Druckwirkung in sagittaler Richtung, welche zur Synostose der Kranznaht führen soll.

Die Acrocephalie, ausgezeichnet durch eine sehr hohe und kurze Kopfform mit gleichmässig gewölbter Scheitelregion ist die typische Schädelform der Vorderhauptslage, sie ist jedoch nicht intra partum entstanden, denn gerade die Kopfform wirkt auf die Entstehung einer bestimmten intrauterinen Lage des Foetus ein. Alle Acrocephalen zeigen Störungen der Ossifikation.

Es finden sich klaffende Nähte und offene Fontanellen und daneben praematurе foetale Nahtsynostosen und Hypostosen. Die Schädelknochen sind sehr dünn, mitunter handelt es sich um echten Lückenschädel. Meist ist die Kranznaht verknöchert. Die Stirnnaht ist zum Teil erhalten und geht über in die breite grosse Fontanelle und diese setzt sich in die offene Pfeilnaht fort. Hypostose und erweiterte Ventrikel, sowie Hydrocephalus gehören oft zum Befund. Die Nahtsynostosen sind nach *Thoma* nicht ohne weiteres als Ursache der Acrocephalie anzusprechen, sie sollen auch asymmetrisch anzutreffen sein trotz symmetrischer Schädelgestalt, sondern eine Druckwirkung von aussen (bei Fruchtwassermangel) soll zur Synostose und Umformung des Schädels zur acrocephalen Form führen. Der äussere Druck verzögert auch das Wachstum in bestimmten Richtungen und erhöht den Innendruck und die Materialbeanspruchung der am stärksten beanspruchten Nähte. In diesem Fall erfolgt die Druckwirkung sagittal, die Kranznaht wird erhöht beansprucht, sie verknöchert frühzeitig, das Wachstum geht mehr in transversale Richtung über, da es in sagittaler durch den einwirkenden Druck gehemmt ist. Bei hohen Graden der Acrocephalie gesellt sich auch Hydrocephalie hinzu.

Die Acrocephalen sollen sich — wenn die Störung weniger hochgradig — ganz gut entwickeln, so sollen Paracelsus, W. v. Humboldt acrocephal gewesen sein. Doch sind Erscheinungen der Craniostenose häufig. Das Gehirn sucht sich durch Ausbuchtung nachgiebiger Teile Raum zu verschaffen, es kann jedoch auch zur Beschränkung des Gehirnwachstums kommen. Hochgradige hydrocephale Acrocephale sind nicht sehr lebensfähig. Zwei Fälle von Acrocephalie bei Erwachsenen mit offener Stirnnaht und breiter Stirn sollen von *Hanotte* beobachtet worden sein. Anatomische Untersuchungen über acrocephale Gehirne lagen nicht vor; die Kapazität der Schädel soll nicht grösser sein als bei Normalen.

So wertvoll die Untersuchungen *Thoma's* über das Schädelwachstum auch sind, können wir trotzdem für unsere Fälle von Acrocephalosyndaktylie seine Erklärung des Zustandekommens der pathologischen Schädelformen und zwar der Acrocephalie, nicht als alleinige Ursache gelten lassen, denn wir haben es ja nicht nur mit Schädeldeformationen allein, sondern auch mit anderen schweren Missbildungen wie Syndaktylien, angeborenen

Herzfehlern und anderem zu tun, Entwicklungsstörungen deren Entstehung wir uns heute unmöglich rein mechanisch erklären können! Auch besteht zwischen der Acrocephalosyndaktylie und anderen ähnlichen Entwicklungsstörungen manche Ähnlichkeit und auch diese Störungen müssen wir in schweren genotypischen Veränderungen der Keimesanlage suchen und so sei es mir erlaubt hierauf etwas einzugehen. Ich halte mich im folgenden an *Aschner* und *Engelmann*.

Wenn bei einem Individuum gehäufte Entartungszeichen auftreten, sprechen wir von einem Status degenerativus *(Bauer)*, was für das Individuum soviel wie eine biologische Minderwertigkeit bedeutet. Auch von einem allgemeinen degenerativen Milieu spricht man, wenn der Genotypus an verschiedenen Stellen gestört ist. Je seltener eine Anomalie ist, desto regelmässiger finden wir sie mit einem allgemeinen Status degenerativus vergesellschaftet und je häufiger wir sie antreffen, desto öfter finden wir sie für sich als alleiniges Entartungszeichen. Es besitzen also gewisse degenerative Stigmata eine bestimmte biologische Wertigkeit.

Wir wollen zunächst sehen was für intrauterin wirksame exogene Faktoren als Ursachen von Deformitäten angeschuldigt werden:

1. Druck der Uteruswand bei gleichzeitigem Fruchtwassermangel; bei wesentlicher Fruchtwasserverminderung liegt die Uteruswand dem Foetus direkt auf und kann so raumbeengend wirken. Bei extrachorialer Fruchtentwicklung kommt infolge totalen Fehlens des Fruchtwassers der äussere Druck sehr stark zur Geltung. Der Spannungsdruck der Uteruswand nimmt durch das Wachstum der Frucht zu und auch der Tonus steigert sich durch die Ausdehnung der Uteruswand.

2. Mit dem Einsetzen von vermehrten Uteruskontraktionen erwachsen dann — bei Fruchtwassermangel — Gefahren für den Foetus, besonders für seine Extremitäten, welche difformiert werden können. Auch Zirkulationsstörungen wären denkbar.

3. Praktisch wichtig ist allgemeine Amnionenge,

4. Amnionverwachsungen und -Verklebungen, sowie

5. amniotische Fäden und Stränge, die aber nicht alle Anomalien verursachen können.

6. Nabelschnurumschlingung kommt bei Tieren häufiger vor und kann begünstigend auf congenitale Deformitäten wirken.

7. Extraauteringravidität, 8. Zwillings- und Mehrlingsschwangerschaft, 9. Tumoren, 10. Lues, 11. Typhus, können alle mitbestimmend wirken und ebenso auch 12. Beckentumoren.

Dabei ist es von Wichtigkeit, zu welchem Zeitpunkt diese aufgezählten Faktoren zur Einwirkung kommen. Abnorme Druckverhältnisse, Kontraktionen des Uterus bei spärlichem Fruchtwasser wirken am ausgesprochendsten während der ersten Schwangerschaftsmonate. Amniotische Verwachsungen und Amnionstränge entstehen sehr früh, bereits bei Entstehung der Amnionhöhle in den ersten zwei Wochen, können also auch schon sehr früh schädigen. Tumoren, Extrauteringravidität und Nabelschnurumschlingungen können während der ganzen Dauer der Schwangerschaft die Entwicklung stören. Haltungsanomalien infolge relativer Verminderung des Fruchtwassers entstehen meist nach dem 6. Monat. Die Voraussetzung zur Entstehung dieser Deformitäten ist, dass der auf den Foetus ausgeübte Druck grösser ist, als die innere Wachstumsenergie der Knochen, Bänder und Muskeln. Es lässt sich sicher nur selten nachträglich feststellen, ob einer dieser exogenen Faktoren in der foetalen Entwicklungszeit eine Rolle gespielt hat.

In den vier Fällen von Acrocephalosyndaktylie, die an der chirurg. Abt. der Universitäts-Kinderklinik in München zur Beobachtung kamen, konnte keiner der angeführten Punkte als für die Genese in Frage kommend, gefunden werden. Also müssen auch andere Entstehungsursachen zur Erklärung herangezogen werden. Der Umstand, dass die *Syndaktylie* oft in Kombination mit anderen Missbildungen vorkommt, lässt an eine endogene Entstehungsursache denken. Die Syndaktylie ist eine Hemmungsmissbildung und kommt auch allein vor; auch als Rassemerkmal ist sie im Tierreich anzutreffen. Warum bildet sich nun nicht immer Syndaktylie aus? Man nimmt an, dass der normale Genotypus eine Erbeinheit enthält, welche für eine richtige, artgemässe Trennung der Fingerstrahlen sorgt. Eine Störung im Genkomplex führt dann zur Syndaktylie. Ein Lokalisationsfaktor im Genkomplex ist für die Art der Extensität (die Stelle an der die Syndaktylie zur Ausbildung kommt) verantwortlich zu machen. Die Erbanlage zur Syndaktylie ist häufig, doch ist zu ihrer Manifestation die Anwesenheit eines zweiten pathologischen Genes, einer Lokaldisposition notwendig; ist letztere nicht vorhanden, kann die Syndaktylie latent bleiben.

Als Gesetz stellen *Aschner* und *Engelmann* den Satz auf, dass bei einer konstitutionell örtlichen Disposition am häufigsten Hemmungsbildungen auftreten, welche bei Lokaldisposition als Syndaktylie manifest werden. Die Syndaktylie kommt häufig in Kombination mit anderen Finger- und Zehenmissbildungen vor. Sie hat Beziehungen zur Polydaktylie, welche heredofamiliär vorkommt, und deren Ursache in einer abnormen Beschaffenheit des Keimplasmas zu suchen ist. Da sie — wie auch die Syndaktylie — symmetrisch auftritt, kann die amniogene Entstehungsweise (Simonart'sche Bänder) mit ziemlicher Sicherheit abgewiesen werden, namentlich in Fällen mit nachgewiesener Heredität. Auch die Quantität und Extensität (die Anzahl der Stellen und der Ort, an dem das Merkmal manifest wird) sind endogen, genotypisch fixiert. Der Erbgang ist meist dominant, ausnahmsweise recessiv. Fälle mit Phalangendefekt, wie auch unsere, gehören zur Ektrodaktylie; Biphalangie bezeichnet die Assimilation einer Phalange. Ihre Entstehung im Zusammenhang mit der Polydaktylie müssen wir uns nach *Aschner* und *Engelmann* so vorstellen, dass zwei Gene für normale Fingeranzahl und normale Phalangenzahl sorgen. Eines dieser Gene kann entarten und das führt dann zu den Entwicklungsstörungen, die vielfach kombiniert vorkommen können.

Polydaktylie und gelegentlich Syndaktylie finden sich auch im Verein mit Fettsucht, Hypogenitalismus, Retinitis pigmentosa, Intelligenzstörungen und Schädelanomalien (Turmschädel) unter der Bezeichnung Bardet-Biedl'sches Syndrom, welches familiär vorkommt. Mitunter sind dabei auch Verdauungsstörungen und sogar Atresia ani anzutreffen. Die einzelnen Symptome können in Variationen auftreten. Es handelt sich auch hier um ein „degeneratives Milieu", wie auch in unseren Fällen von Acrocephalosyndaktylie. Die Ursache des Bardet-Biedl'schen Syndroms sahen einige Autoren in pathologischen Veränderungen gewisser vegetativer Zentren und *Biedl* in einer Störung der Hypophysenfunktion.

Wenn wir die Literatur uns daraufhin ansehen, was alles als Ursache der Acrocephalosyndaktylie angeschuldigt worden ist, so finden wir bei keinem Autor eine ganz bestimmte aetiologische Erklärung des Syndroms. Man vermutet mesenchymale Entwicklungsstörungen, embryonale Intoxikationen, Entwicklungsstörungen an der Schädelbasis, an der Hypophyse; ja auch die

Lues wird als Keimzerstörerin beschuldigt und schliesslich werden familiär-hereditäre Einflüsse zur Erklärung herangezogen.

Bei unseren 4 Fällen konnten wir keine der oben angenommenen Ursachen sicher nachweisen. Namentlich für Lues und andere entzündliche Erkrankungen, sowie mechanische Ursachen sprach bei allen vier Fällen nicht das Geringste. Am auffallendsten am ganzen Krankheitsbild ist die Lokalisation der Missbildungen an den Akra. Warum sind gerade diese bei allen beschriebenen und auch unseren Fällen genau in der gleichen Weise betroffen? Ob vielleicht doch die Hypophyse in ihrer Entwicklung gestört ist? Die grosse Gesetzmässigkeit des Befallenseins bestimmter Körperteile weist darauf hin, dass der Sitz der Schädigung immer der gleiche ist.

Rein mechanische Ursachen möchte ich ganz ablehnen, da ich gar keine Anhaltspunkte hierfür gewinnen konnte. Die grosse Gesetzmässigkeit der Erscheinungen mit der die Acrocephalosyndaktylie auftritt: die immer fast auf's Haar sich gleichende Schädelmissbildung, die Syndaktylien, die Gaumenspalte sind ein Beweis gegen die mechanische Entstehungsmöglichkeit.

Ich möchte die Acrocephalosyndaktylie mit all ihren Symptomen deuten als die Folge einer Keimesvariation, einer auf Abwege geratenen Konstitution, pathologisch veränderten Keimplasmas; wenngleich ich den Beweis dafür nicht erbringen kann. Nur durch eine Keimschädigung kann ich mir das Zustandekommen dieses Syndroms erklären.

Was die Prognose dieser Individuen anbelangt, wissen wir leider nur wenig Positives. *Norvig* erwähnt zwar den Fall eines 59jährigen Mannes, der einen einfachen Beruf ausüben konnte. Auch erfahren wir von einem 17jährigen Knaben und einem 18jährigen Mädchen, die beide debil und arbeitsscheu waren und einen cyclothymen Charakter hatten. In anderen Fällen entwickelten sich die Kinder in geistiger Beziehung sehr langsam und zeigten Zeichen geistiger Unterentwicklung.

Über unsere Fälle, was ihre geistige Entwicklung anlangt, ein Urteil zu fällen, ist noch zu früh. Körperlich entwickelten sie sich (Fall 3 und 4) sehr zufriedenstellend. Absolut günstig lässt sich die Prognose, auch wenn keine das Leben bedrohende Missbildungen vorhanden sind, nicht stellen, da eine gesunde geistige Entwicklung dieser doch allgemein degenerativen Individuen kaum anzunehmen ist. Ob auch angeborene Gehirndefekte,

oder erst durch die schwere Schädelmissbildung verursachte vorkommen, ist mir nicht bekannt. Eine besondere Aufmerksamkeit muss man dem Sehvermögen der Patienten zuwenden, da infolge zweifellos bestehender, intrakranieller Drucksteigerung es zur Stauungspapille und Sehnervenatrophie kommen kann, wie dies beim Turmschädel nicht selten der Fall ist. Namentlich zwischen dem 2. und 7. Lebensjahr, zur Zeit des stärksten Gehirnwachstums, wäre eine augenärztliche Kontrolle angezeigt. Die Prognose der Gaumenspalte und Syndaktylien leitet uns hinüber zur Therapie.

Die Syndaktylie wird heute allgemein schon sehr früh im 1. oder 2. Lebensjahr chirurgisch behandelt. Ziel der chirurgischen Behandlung muss es sein, eine möglichst gute Gebrauchsfähigkeit der Hände zu erreichen, um die Kranken wenigstens für grobe Handarbeiten arbeitsfähig zu machen.

Von grosser Bedeutung ist es, bei vorhandener Gaumenspalte, diese prinzipiell frühzeitig zu operieren, denn durch eine Operation wird den Kindern das Lernen einer richtigen Aussprache ermöglicht; wie überhaupt durch rechtzeitige chirurgische Behandlung diesen Kranken ihre Zukunft leichter gemacht werden kann.

Zum Schlusse sei mir gestattet, Herrn Professor Dr. *Richard Drachter* für die liebenswürdige Überlassung des Themas, Zuweisung des Materials, Übernahme des Referates, sowie Herrn Oberarzt Dr. *Oberniedermayer* für die Durchsicht der Arbeit ergebenst zu danken.

Lebenslauf.

Geboren wurde ich *Michael Eckardt* am 31. Januar 1906 in Mediasch (Rumänien, Siebenbürgen) als Sohn des Kreisarztes Dr. Michael Eckardt.

Ich besuchte vom Jahre 1916 bis 1924 das evangelische Gymnasium zu Mediasch und erhielt dortselbst am 5. Juli 1924 das Reifezeugnis.

Das Studium der Medizin begann ich im S. S. 1926 an der Universität Erlangen; das Physikum legte ich zu Halle und Leipzig ab.

Das Staatsexamen bestand ich am 18. Dezember 1931 an der Universität München.

Literatur.

Apert: Acrocephalosyndactylie. Bull. et. mem. de la soc. med. des hop. de Paris. Jahrg. 39. Nr. 36. S. 1669—72. 1923.

Apert, Tixier, Huc, Kermorgant: Nouvelle observat. d'acrocephalosyndactylie. Ebenda Jahrg. 39. Nr. 36. S. 1672—1765. 1923.

Aschner und Engelmann: „Konstitutionspathologie in der Orthopädie", aus Konstitutionspathologie in den med. Wissenschaften. Jul. Bauer Wien-Berlin 1928. Julius Springer.

Bruin, J. de: Acrocephalosyndaktylie. Nederlandsch tijdschrift v. geneesk. Jahrg. 69, 2. Hälfte. Nr. 22 S. 2380—2393. 1925.

Casazza, Dr. A. G.: Contributo allo studio dell' acrocefalosindattilia. Gaz. d. osp. e d. clin. Nr. 42. 1926. S. 988—993.

Caussade et Nicolas: Contribution a l'étude de l'acrocephalosyndactylie. Clin. med. des Infants, Univ. Nancy, Paris méd. 1929. S. 399.

Chiasserini A.: Contributo allo studio dell' acrocefalosindattilia. Bull. e atti d. reale accad. med. di Roma. Jahrg. 52. H. 7/8. S. 202. 1926.

Fini, Maria J.: Sopra un caso di acrocefalosindattilia Bull. de science med. Bologna Bd. 8. H. 9/10. S. 391. 1920.

Hoffa, Th.: Über zwei seltene Missbildungen d. Skelettsystems. Jahrb. f. Kinderheilkd. Bd. 101, der 3. Folge 51. Bd. H. 1/2. 1923.

Jewesbury and Spence: Two case: 1. Oxycephaly and 2. Acrocephaly with other congenital deformities. Proc. of the roy. soc. of med. Bd 14. Nr. 6. sect. f. the study of dis. in childr. S. 27 –35. 1925.

Nassa Vincenzo: Sopra un caso di acrocefalosindattilia in un piccolo latante. (Malattia di Apert.) Clin. pediatr. Jahrg. 7. H. 3. S. 170. 1925.

Norvig, Johs.: 2 Fälle von Acrocephalosyndaktylie bei Geschwistern. Hosp. tid. I. S. 153—161 und 165—178. 1929. (Dänisch).

Park Edwards A. und Powers Grover F.: Akrocephaly and Scaphocephaly with symmetricaly distributed malformations of the extremities. A study of the so-called „Acrocephalosyndactylism". Americ. journ. of dis. of. childr. Bd. 20. Nr. 4. S. 235. 1920.

Reuss A.: Zwei Fälle von Acrocephalosyndaktylie. Wien. med. Wochenschr. Nr. 36. 1927. S. 1208.

Rieping: Zur Pathogenese des Turmschädels. Deutsche Zeitschr. f. Chir. Bd. 148. 1919. S. 1 ff.

Szondi L.: Ein Fall von Acrocephalosyndaktylie. Demonstriert im Kgl. Ärzteverein, Budapest. Klin. Wochschr. 3. Jahrg. Nr. 27. S. 1244. 1924.

Thoma: Untersuchungen über das Schädelwachstum und seine Störungen. Virchows Arch. Bd. 224. H. 2. S. 78. 1917.

Thomas: Acrocephalosyndaktylie mit Brachy- und abortiver Polydactylie. Münch. med. Wochschr. Nr. 48. 1924.

Toni de: Sopra un caso di acrocefalosindattilia. La pediatria rivista. 34. Jahrg. Bd. 13. 1926.

Variot et Bouquier: Dysostose cranienne congenitale associe a une polydactylie. Gaz. des hop. civ. et milit. Jahrg. 93. Nr. 39. S. 613. 1920.

Wigert Viktor: Acrocephalosyndaktylie mit Beschreibung eines neuen Falles. Rö-Untersuchung von Doc. Lars Edling. Svenska läkaeresällskapetshandl; Bd. 53. H. 1. S. 91. 1927.

Young Frank W.: Akrocephaly. Arch. of pediatrics. Bd. 39. Nr. 10. S. 629. 1922.